

Министерство здравоохранения Российской Федерации
Государственный научный центр лазерной медицины

**Применение
лазерных хирургических аппаратов
в амбулаторной оториноларингологии**

Пособие для врачей

А.В. Гейниц
Е.В. Лихачева

Москва
2002
СОДЕРЖАНИЕ

1. Введение
2. Анатомия и физиология полости носа и глотки
 - 2.1. Анатомия и физиология полости носа
 - 2.2. Анатомия и физиология глотки
3. Лазерные хирургические аппараты серии «Ланцет»
4. Взаимодействие излучения CO₂ – лазера с биотканями
5. Показания, противопоказания и особенности применения CO₂ - лазерного излучения в амбулаторной оториноларингологии
6. Применение лазерных хирургических аппаратов серии «Ланцет» для выполнения операций в полости носа и глотки:
 - 7.0. Хронические носовые кровотечения
 - 8.0. Синехии и рубцы полости носа
 - 9.0. Хронический гипертрофический ринит
 - 6.4. Полипоз носа
 - 6.5. Хронический гипертрофический фарингит
 - 6.6. Хронический атрофический фарингит
 - 6.7. Хронический тонзиллит
 - 6.8. Фарингомикоз и тонзилломикоз
 - 6.9. Кисты глотки, папилломы глотки
 - 1.0. Ронхопатия (лечение храпа и синдрома апноэ сна)
10. Заключение
11. Иллюстрации
12. Список литературы

1. ВВЕДЕНИЕ

Лазеры, благодаря широкому спектру их действия нашли достойное применение в современной медицинской практике. Особенно эффективно и наглядно использование их в хирургической практике, когда применяются высокоэнергетические световые потоки.

Среди многочисленных лазерных хирургических аппаратов CO₂- лазеры, генерирующие ИК-излучение с длиной волны 10,6 мкм, наиболее широко используются в мировой хирургической практике, т.к. надежно зарекомендовали себя как «лазерные скальпели». Использование CO₂-лазера эффективно при лечении различных заболеваний ЛОР - органов, требующих оперативного вмешательства.

Методы хирургических вмешательств с использованием высокоэнергетического лазерного излучения для лечения заболеваний уха, горла и носа применяют уже около тридцати лет, когда появились соответствующие лазерные установки и открылись широкие возможности использования лазерного излучения в оториноларингологии. Уже тогда, получив хороший клинический эффект, были отмечены преимущества лазерной хирургии по сравнению с электро- и криохирургией (М.С.Плужников 1989 г., М.Н.Николаев 1996 г.). Использование хирургических лазеров позволило оптимизировать лечение больных с хроническими гипертрофическими ринитами (Н.С.Тимен, П.В. Винничук, 1987г.; А.М.Гагауз, 1988г., А.Н.Наседкин, 1999г.), аллергическими и нейровегетативными ринитами, рецидивирующими носовыми кровотечениями, рубцовой атрезии носа (Т.И.Гаращенко, 1990г.; 1996г.) полипозом носа (М.С.Плужников, 1992г.).

Минимально инвазивной стала хирургия заболеваний гортани при использовании высокоэнергетического лазерного излучения (Д.Г.Чирешкин, 1991г., М.Р.Богомильский с соавт., 1998г.), для лечения гипертрофических фаринитов (А.С.Лапченко, 1995г.).

Углекислотные лазеры нового поколения все в большей степени удовлетворяют задачи лечения ЛОР-заболеваний в амбулаторных условиях.

В Российской Федерации CO₂-лазерные хирургические аппараты (ЛХА) серии «Ланцет», разработанные Конструкторским Бюро Приборостроения (г. Тула), представляют прекрасный пример технического воплощения лучших достижений в создании медицинских лазеров, не уступающих по своим параметрам лучшим зарубежным аналогам.

Данное пособие разработано сотрудниками ГНЦ Лазерной Медицины МЗ РФ в содружестве с ГУП КБП, ООО «Русский инженерный клуб» и обобщает многолетний опыт по применению CO₂-лазеров в амбулаторной оториноларингологии.

Предлагаемое пособие рассчитано на подготовленного врача, прошедшего курс специализации по лазерной медицине. Авторы надеются, что приведенные в пособии данные и методы помогут практическим врачам в освоении новых приемов в лечении пациентов с заболеваниями ЛОР-органов в амбулаторных условиях.

2. АНАТОМИЯ И ФИЗИОЛОГИЯ ПОЛОСТИ НОСА И ГЛОТКИ

2.1. АНАТОМИЯ И ФИЗИОЛОГИЯ ПОЛОСТИ НОСА

Различают наружный нос и полость носа. Наружный нос состоит из костного и хрящевого отдела, покрыт такой же кожей, как лицо и имеет мышцы, снимающие носовые отверстия и оттягивающие книзу крылья носа.

Кровоснабжение наружного носа обеспечивает глазная артерия (a. ophthalmica), дорсальная носовая (a. dorsalis nasi) и лицевая (a. facialis) артерии. Венозный отток осуществляется через лицевую, угловую и частично глазную вены, что в ряде случаев способствует распространению инфекции при воспалительных заболеваниях наружного носа на синусы твердой мозговой оболочки. Лимфоотток из наружного носа происходит в подчелюстные и верхние околоушные лимфатические узлы. Двигательную иннервацию наружного носа обеспечивает лицевой нерв, чувствительную – первая и вторая ветви тройничного нерва.

Полость носа располагается между передней черепной ямкой, глазницами и полостью рта. Спереди полость носа сообщается с внешней средой посредством ноздрей, сзади с помощью хоан – с носоглоткой.

Различают четыре стенки полости носа: боковую (латеральную), внутреннюю (медиальную), верхнюю и нижнюю. На боковой стенке имеются три продольных выступа, образованных раковинами (верхней, средней и наиболее крупной из них нижней).

Нижняя стенка полости носа (дно) является твердым небом. У переднего конца дна носа имеется канал, в котором проходит носонейный нерв (n. nasopalatinus) из полости носа в полость рта.

Медиальная стенка полости носа является носовой перегородкой.

Верхняя стенка полости носа образована носовыми костями, лобными отростками верхней челюсти, частично-перпендикулярной пластинкой решетчатой кости. В средних отделах верхнюю стенку образует решетчатая пластинка (Lamina cribrosa) решетчатой кости, в задних - клиновидная кость (передняя стенка клиновидной пазухи). Решетчатая пластинка пронизана большим количеством (до 30) отверстий, через которые идут ветви переднего решетчатого нерва и вена, сопровождающая переднюю решетчатую артерию и соединяющую полость носа с передней черепной ямкой. В боковых отделах полости носа соответственно трем носовым раковинам имеются три носовых хода. Нижний носовой ход снизу ограничен дном носа, сверху - нижней носовой раковиной. В нижнем носовом ходе находится отверстие носослезного канала.

Средний носовой ход расположен между нижней и средней носовыми раковинами. Верхний носовой ход расположен между верхней и средней носовыми раковинами. В него открываются задние клетки решетчатого лабиринта. Клиновидная пазуха открывается в клиновидно-решетчатое углубление.

Полость носа выстлана слизистой оболочкой, кроме предверия полости носа, которое покрыто кожей и имеет волосы. В этой области эпителий

многослойный плоский, а слизистая оболочка полости носа покрыта многорядным цилиндрическим мерцательным эпителием. В зависимости от особенностей строения слизистой оболочки в полости носа различается респираторный и обонятельный отделы. Для респираторного отдела характерна большая толщина слизистой оболочки, в ее толще имеются пещеристые кавернозные сплетения, которые могут сокращаться в объеме. Кавернозная ткань содержится в слизистой оболочке нижних носовых раковин, расположенной по нижнему краю средней носовой раковины, а также в задних отделах средней и верхней носовых раковин.

Кровоснабжение полости носа осуществляется из системы наружной и внутренней сонных артерий. Из наружной идет основно-небная артерия, при прохождении через основно-небное отверстие в полость носа она дает две ветви – задние носовые латеральные и перегородчатые артерии, обеспечивающие кровоснабжение задних отделов полости носа. Из внутренней сонной артерии берет начало глазная артерия, из которой выходят ветви передней и задней решетчатых артерий, которые проходят в нос через решетчатую пластинку и через заднее отверстие, и обеспечивают питание области решетчатого лабиринта и передних отделов полости носа.

Отток крови осуществляют передняя лицевая и глазная вена. Особенности оттока крови часто обусловлено развитие глазничных и внутричерепных риногенных осложнений. В полости носа венозные сплетения особенно выражены в передних отделах носовой перегородки (*locus Kisselbachi*).

Лимфатическая система образована двумя сетями – поверхностной и глубокой. Лимфоотток происходит из передних отделов носа в подчелюстные узлы, из задних – в глубокие шейные узлы.

Чувствительную иннервацию полости носа обеспечивает первая и вторая ветви тройничного нерва. Секреторная и сосудистая иннервация осуществляется от верхнего шейного симпатического узла, парасимпатическая иннервация осуществляется через крылонебный узел. Специфическая обонятельная иннервация осуществляется обонятельным нервом (*n. olfactorius*). Нос выполняет разнообразные функции, из которых основными являются дыхательная (респираторная), защитная, резонаторная и обонятельная.

Респираторная функция:

Прохождение воздуха через полость носа во многом зависит от его строения и нарушается при различных патологиях, таких как искривление носовой перегородки, гипертрофия носовых раковин. При нормальной архитектонике струя воздуха входит в полость носа, поднимается вертикально к переднему концу средней носовой раковины, затем разделяется на два потока, один из которых идет к носоглотке по среднему носовому ходу, другой – по верхней поверхности средней носовой раковины. При прохождении воздушной струи огромное значение имеют носовые раковины, особенно передний конец нижней носовой раковины. Раковины также способствуют турбулентному движению воздуха.

Носовое дыхание физиологично, при его нарушении страдают многие функции организма (влияние оказывается на состоянии сердечно-сосудистой

системы, в частности, на изменение кровяного давления, внутриглазное внутричерепное давление; и другие основные жизненные функции и системы).

Защитная функция носа:

Большое значение имеют рефлекторные реакции, возникающие при раздражении слизистой оболочки носа воздушной струей. Рефлексы, возникающие при раздражении слизистой оболочки выполняются через системы тройничного симпатического, парасимпатического и обонятельного нервов. Очень важную роль играет механическая защита от взвешенных во вдыхаемом воздухе веществ, которая осуществляется при помощи мерцательного эпителия слизистой оболочки полости носа.

К защитной функции также относится и согревание поступающего через нос воздуха. Кроме этого, воздух, поступающий в организм через полость носа обеззараживается, т.к. в слизистом отделяемом имеются бактерицидные вещества, а также благодаря фагоцитарной способности слизистой оболочки.

Обонятельная функция:

Осуществляется благодаря наличию специфического обонятельного эпителия в обонятельной полости носа, кроме этого имеется связь обонятельного и вкусового анализаторов, что тоже имеет значение.

Учитывая огромное значение архитектоники полости носа и состояния его слизистой оболочки, необходимо производить оперативные вмешательства при заболеваниях полости носа максимально бережно, по возможности сохраняя и восстанавливая целостность слизистой оболочки.

2.2. АНАТОМИЯ И ФИЗИОЛОГИЯ ГЛОТКИ

Глотка (pharynx) – представляет собой полость, расширенную в верхнем отделе и несколько сплюснутую спереди назад, с мышечными стенками, расположенную впереди шейных позвонков от основания черепа до уровня C_{VI} , где она, сужаясь воронкообразно переходит в пищевод. Глотка является местом перекрестка дыхательного и пищеварительного трактов. Спереди глотка сообщается хоанами с полостью носа, а также с полостью рта. Боковые стенки глотки граничат с крупными сосудами и нервами шеи (внутренняя и наружная сонные артерии, внутренняя яремная вена, блуждающий, языкоглоточный, добавочный, подъязычный и симпатический нервы). Различают три отдела глотки:

13. Носоглотка (epipharynx) – носовая часть, расположенная от основания черепа до уровня твердого неба;

14. Ротоглотка (mesopharynx) – ротовая часть до уровня корня языка;

15. Гортаноглотка (hypopharynx) – от ротоглотки до перехода в пищевод.

На верхней и средней стенках носоглотки расположено сплетение лимфоидной ткани – глоточная миндалина. На боковых стенках на уровне задних отделов нижних носовых раковин находятся отверстия слуховых труб, посредством которых барабанная полость сообщается с носоглоткой. Сзади от трубочно-глоточной складки, в глоточном кармане расположены небольшие скопления лимфоидной ткани, образующие трубную миндалину.

Ротоглотка – продолжение носоглотки книзу от C_{II} до C_{III} . С полостью рта она граничит посредством мягкого неба, небно-язычными и небо-глочными дужками, а также спинкой языка. Мягкое небо (небная занавеска) представляет собой дубликатуру слизистой оболочки, свисающую свободно в полость глотки. В ее центральном отделе находится небный язычок (*uvula*).

В небной занавеске находятся: небный апоневроз и три мышцы: поднимающая мягкое небо (*m. levator veli palatini*), напрягающая мягкое небо (*m. tensor veli palatini*) и мышца язычка (*m. uvulae*).

Во время глотания и произношения некоторых звуков мягкое небо поднимается кверху и кзади и отделяет верхнюю часть от средней. Разобщению этих полостей способствует сокращение верхнего сжимателя глотки, и этим предотвращает попадание пищи в носоглотку, и обеспечивает звучность произношения. При парезах и параличах мягкого неба пища может попадать в полость носа (назофарингиальный рефлюкс), а также развивается открытая гнусавость.

От небной занавески спускаются небные дужки. Между дужками имеется углубление треугольной формы – тонзиллярная ниша. В нише находятся крупные скопления лимфоидной ткани – небные миндалины (*tonsilla palatinae*).

Гортаноглотка начинается на уровне верхнего края надгортанника у C_{IV} - C_{VI} , суживается книзу и переходит в пищевод.

Стенки глотки имеют фиброзную основу, которую покрывает мышечный слой. Снаружи она покрыта адвентициальной оболочкой, внутренняя поверхность выстлана эпителием.

Мышечная оболочка образована пятью парами поперечнополосатых мышц (три пары констрикторов и две пары леваторов).

Боковые и задняя стенка глотки граничит с окологлоточным пространством, состоящим из бокового глоточного пространства и заглоточного пространства. Эти пространства выполнены рыхлой соединительной тканью и лимфатическими узлами. Данные пространства, особенно боковогоглоточное имеют важное значение в клинике, так как в них возможно распространение гнойного процесса из околоминдаликовой клетчатки при паратонзиллите и паратонзиллярных абсцессах, а так же травмах стенок глотки.

Строение слизистой оболочки в разных отделах глотки различна.

В носоглотке она представлена многорядным цилиндрическим мерцательным эпителием. Средние и нижние отделы глотки выстланы многослойным плоским неороговевающим эпителием с недифференцированной базальной мембраной.

Подслизистый слой в ротоглотке и гортаноглотке хорошо развит и содержит большое количество лимфоидных клеток, образующих скопления.

Кровоснабжения глотки осуществляется глоточной артерией, являющейся ветвью наружной сонной артерии и снабжающей верхний и средний отделы глотки. В их кровоснабжении также участвуют ветви верхнечелюстных артерий, лицевая и язычная артерии. Кровоснабжение нижнего отдела глотки осуществляются ветвями самой наружной сонной артерией и верхней щитовидной артерией.

Венозный отток обеспечивается венозными сплетениями, одно из которых располагается в мягком небе и широко анастомозирует с наружными носовыми венами, язычной веной и крыловидным сплетением. Другое располагается на наружной поверхности задней и боковой стенок глотки на мышечной оболочке, анастомозирует с венозными сплетениями подслизистого слоя, мягкого неба, глубоких мышц шеи и позвоночным сплетением. Из сплетений венозная кровь собирается в глоточные вены, впадающие несколькими стволами во внутреннюю яремную вену. Глоточные вены анастомозируют с язычной щитовидной и лицевыми венами.

Глоточные артерии и отводящие вены находятся в рыхлой соединительной ткани в окологлоточном пространстве. Ближе всего к небным миндалинам расположена внутренняя сонная артерия (до верхнего полюса – 2,8; до нижнего – 1,1-1,7 см), от наружной сонной артерии капсула верхнего полюса отстоит на 4,1, нижнего - 2,3-3,3 см (И. Булатников, 1915г.).

Лимфатическая система глотки представлена боковыми, срединными и заглоточными сплетениями и лимфатическими узлами, затем собирающими лимфу в глубокие сосуды шеи и глубокие шейные лимфатические узлы. Регионарными для носоглотки являются глубокие шейные лимфоузлы в области верхней трети (*m.sternocleidomastoideus*), для ротоглотки – расположенные по ходу внутренней яремной вены, для гортаноглотки – находящиеся вдоль внутренней яремной вены на уровне бифуркации сонной артерии.

Лимфатические сосуды глотки анастомозируют с сетью лимфатических сосудов полости носа, гортани и верхнего отдела пищевода.

Иннервация глотки осуществляется ветвями тройничного, языкоглоточного, добавочного и блуждающего нервов, а также гортанно-глоточными ветвями верхнего шейного узла симпатического ствола.

Чувствительная иннервация ротоглотки обеспечивается языкоглоточным нервом, а гортаноглотки – блуждающим.

3. ЛАЗЕРНЫЕ ХИРУРГИЧЕСКИЕ АППАРАТЫ СЕРИИ «ЛАНЦЕТ»

Среди прочих лазерных хирургических аппаратов СО₂-лазеры, генерирующие ИК излучение с длиной волны 10,6 мкм, наиболее широко используются в мировой хирургической практике, так как надежно зарекомендовали себя как "лазерные скальпели". На российском рынке медицинской техники СО₂-лазерный хирургический аппарат (ЛХА) «Ланцет», разработанный Конструкторским бюро приборостроения (г.Тула) представляет собой прекрасный пример технического воплощения лучших достижений в создании медицинских лазеров, не уступающих по своим параметрам зарубежным аппаратам. ЛХА серии «Ланцет» отличаются высокой спектральной чистотой на длине волны 10,6 мкм, высокой степенью когерентности излучения, возможностью работы как в непрерывном, так и в импульсном режимах, а также целым рядом других технических достоинств, облегчающих работу врача.

ЛХА «Ланцет» разрешен к серийному производству и применению в медицинской практике Комитетом по новой медицинской технике Минздравмедпрома РФ (протокол № 7 от 18.08.94). По заключению Всероссийского НИИ медицинской техники и Берлинского лазерного медицинского центра ЛХА серии «Ланцет» абсолютно безопасны в эксплуатации. ЛХА «Ланцет» допущен к эксплуатации в отечественных и зарубежных клиниках (Сертификат соответствия № 01366223 Госстандарта России; Постановление по безопасности медицинской техники, запись №22 от 25.03.93 г.Дюссельдорф; сертификат № 08/М-056/93).

ЛХА серии «Ланцет» - это лазерные хирургические установки нового поколения, позволяющие работать с непрерывным и импульсным излучением СО₂-лазера. Они отвечают самым современным требованиям, предъявляемым к хирургическим лазерным установкам как по своим техническим возможностям, так и по обеспечению оптимальных условий труда хирурга, простоте управления лазерным излучением и дизайну.

ЛХА данной серии выпускаются в двух модификациях:


- «Ланцет-1» - горизонтальной компоновки, портативный, имеет оригинальную упаковку в виде кейса (рис.1А)
- «Ланцет-2» - вертикальной компоновки, имеет повышенный радиус операционного пространства (рис.1Б).

ЛХА «Ланцет» включает лазерно-энергетический блок, в котором генерируется лазерное излучение, зеркально-линзовый шарнирный манипулятор, с помощью которого доставляется лазерное излучение к месту воздействия на биоткани.



(А)

Рис.1. Лазерные хирургические аппараты «Ланцет-1» (А) и «Ланцет-2» (Б)



(Б)

Газовый CO_2 -лазер, на базе которого сконструирован ЛХА "Ланцет", выделяется среди других типов лазеров спектральной чистотой, высокой степенью когерентности излучения. В данном лазере генерация излучения происходит за счет перехода молекул CO_2 из возбужденного состояния в невозбужденное на длине волны 10,6 мкм. Пульт управления обеспечивает оперативное управление параметрами лазерного излучения, а также автоматический контроль мощности излучения. Микропроцессорная система управления параметрами лазерного излучения имеет простой и интуитивно понятный алгоритм управления. Включение лазерного излучения осуществляется ножной педалью. В конструкции ЛХА "Ланцет" предусмотрена возможность поддува инертного газа через наконечник манипулятора в зону оперативного вмешательства. Система охлаждения лазера - автономная, встроенная, замкнутая, воздушно-жидкостная.

В таблице 1 дано сопоставление основных технических характеристик установок «Ланцет-1» и «Ланцет-2».

Таблица 1

**Характеристика лазерных хирургических аппаратов
серии "Ланцет"**

Техническая характеристика	«Ланцет-1»	«Ланцет-2»
Длина волны излучения, мкм	10,6	
Выходная мощность излучения (регулируемая), Вт	0,1 - 20	
Мощность в режиме «Медипульс», Вт	50	
Фокусировка лазерного луча, мм	0,2; 0,3; 0,5	
Наведение излучения	Диодный лазер, 2 мВт	
Режим излучения	Непрерывный, импульсно-периодический «Медипульс»	
Экспозиция (регулируемая)	5 - 995 с	
Длительность импульса (регулируемая), с	0,01 - 2,0	
Длительность паузы между импульсами (регулируемая), с		0,01 - 2,0
Пульт управления	Выносной	встроенный
Включение излучения	Ножная педаль	
Удаление продуктов сгорания	Система эвакуации дыма *	
Радиус операционного пространства, мм	1000	1200
Система охлаждения	Автономная, воздушно-жидкостная	
Размещения в операционной	Настольное	напольное
Электропитание, В, Гц, Вт	220; 50; 700	220; 50; 1000 110; 60; 700
Габариты, мм	555x410x225	955x305x270
Масса, кг	25	26

* - поставляется по отдельному заказу

В наконечнике манипулятора вмонтирована оптическая система, обеспечивающая фокусировку лазерного излучения. В ЛХА «Ланцет» предусмотрена возможность ступенчатого изменения размера светового пятна в точке фокусировки: 0,2; 0,3 и 0,5 мм. Это позволяет менять плотность мощности лазерного излучения в точке фокусировки и ширину разреза биологических тканей. Переключение размеров светового пятна выполняется автоматически с помощью сменных линз в формирующей оптической системе, переключаемых дистанционно с пульта управления при помощи электромагнитного привода. Точка фокусировки находится на расстоянии 20 мм от конуса наконечника. Сам

наконечник съемный, выполнен из нержавеющей стали и может стерилизоваться в химических растворах или термическим способом.

Наведение невидимого излучения CO₂-лазера на биообъект осуществляется с помощью излучения диодного лазера мощностью 2 мВт, используемого в качестве пилота. Непосредственно фокусировка лазерного излучения на поверхности биообъекта производится хирургом по мере приближения наконечника манипулятора к биообъекту. Пилотное излучение видно на поверхности биообъекта в виде двух красных пятен, когда луч CO₂-лазера расфокусирован. При достижении фокальной точки основного излучения CO₂-лазера видимые пятна пилотного излучения совмещаются в одно пятно.

ЛХА серии «Ланцет» имеют интуитивно понятную логику управления лазерным излучением; аварийные последствия при ошибочных действиях оператора автоматически предотвращаются.

Параметры лазерного излучения задаются с пульта управления. В ЛХА «Ланцет-1» он выносной, а в ЛХА «Ланцет-2» - встроенный в лазерный модуль (рис.2).

В ЛХА серии «Ланцет» предусмотрена ступенчатая регулировка мощности лазерного излучения в диапазоне от 0,1 до 20 Вт; шаг регулировки мощности 0,1 Вт. Контроль мощности лазерного излучения осуществляется автоматически; индикация мощности выведена на пульт управления. Экспозиция лазерного излучения устанавливается в пределах 5 - 995 с.

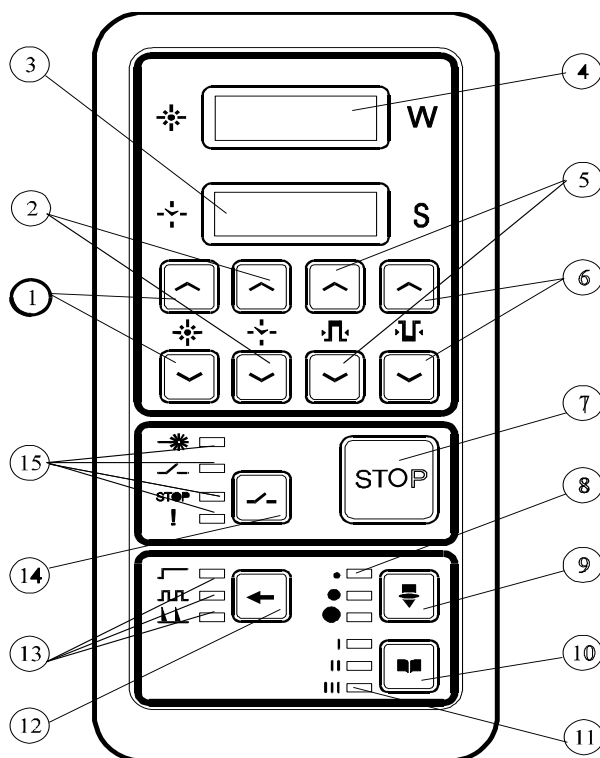


Рис. 2. Пульт управления ЛХА «Ланцет»

- | | |
|--|---|
| <ol style="list-style-type: none"> 1. Кнопки задания мощности излучения 2. Кнопки задания времени излучения 3. Индикатор времени излучения 4. Индикатор мощности излучения 5. Кнопки задания длительности импульсов 6. Кнопки задания паузы между импульсами 7. Кнопка “STOP” излучение лазера. | <ol style="list-style-type: none"> 8. Индикаторы размера пятна 9. Кнопка переключения размера пятна 10. Кнопка переключения страниц памяти 11. Индикаторы страниц памяти 12. Кнопка переключения режима излучения 13. Индикаторы режимов излучения 14. Кнопка готовности включения излучения педалью 15. Индикаторы работы лазера |
|--|---|

Выбор непрерывного или импульсного режима излучения осуществляется с пульта управления нажатием соответствующей кнопки. Длительность импульсов и паузы между ними регулируется от 0,01 до 2,0 с; шаг регулировки - 0,01 с. Наряду с импульсно-периодическим режимом имеется режим «Медипульс» - суперимпульсный режим, при котором длительность импульса составляет 0,5 мс (500 мкс), энергия импульса - 20 мДж. Индикация заданных режимов излучения осуществляется свечением соответствующих светодиодов на пульте управления.

В ЛХА «Ланцет» имеется специальная система блокировки лазерного излучения в тех случаях, когда это необходимо. Она включается нажатием кнопки «Stop» на пульте управления или специальной «аварийной кнопкой» на верхней панели аппарата, при этом излучение СО₂-лазера отключается при любом режиме работы установки. В случае возникновения аварийного состояния лазера срабатывает автоматическая система блокировки лазерного излучения. Во избежание повреждения лазерным излучением посторонних лиц во время операции предусмотрена система блокировки излучения от дверей.

Выбранные параметры лазерного излучения можно записать в память. Память организована по принципу записной книжки с тремя страницами, которые "перелистываются" путем нажатия соответствующей кнопки на пульте управления. На каждой странице можно записать и при необходимости корректировать параметры и режимы лазерного воздействия, соответствующие определенным этапам операции. Для оперативности и удобства работы хирурга можно запрограммировать работу ЛХА до начала операции.

ЛХА серии «Ланцет» совместимы с операционным микроскопом, кольпоскопом, лапароскопом и другим хирургическим оборудованием, что значительно расширяет сферу их медицинского применения. Для микрохирургических операций предусмотрен специальный микроманипулятор к оптико-механическому манипулятору ЛХА. По желанию заказчика производится стыковка ЛХА «Ланцет» с кольпоскопами и микроскопами как отечественного, так и зарубежного производства.

Для удаления продуктов сгорания имеется система эвакуации и утилизации дыма, поставляемая по отдельному заказу.

Выпускается широкий перечень дополнительных инструментов.

Разработан специальный штатив для фиксации ЛХА «Ланцет-1» с возможной регулировкой положения по высоте.

4. ВЗАИМОДЕЙСТВИЕ ИЗЛУЧЕНИЯ CO₂-ЛАЗЕРА С БИОТКАНЯМИ

При взаимодействии лазерного излучения с биологическими тканями имеют место различные эффекты, возникающие при прохождении света через неоднородную (так называемую, мутную) среду. Часть падающего на биообъект лазерного излучения отражается от него (обратное рассеивание), что происходит из-за несоответствия коэффициентов преломления света тканями и окружающей их средой. Проникающее в ткани лазерное излучение подвергается многократному рассеиванию (рассеивание вперед или прямое рассеивание) и поглощению различными биологическими структурами (рис.3). При этом могут возникать и другие эффекты, связанные со вторичным излучением (флуоресценция и фосфоресценция) или возникновением волн сжатия и упругого удара, когда на ткани воздействуют мощным электромагнитным полем лазерного излучения.

Поглощение световой энергии тканями является ключевым моментом и от него непосредственно зависит выраженность последующих процессов. Само поглощение света основывается на фотобиологическом эффекте и определяется комплиментарностью его длины волны поглощающим субстанциям в биотканях. Взаимодействие излучения CO₂-лазера с биотканями непосредственно зависит от содержания в них воды, которая является основной поглощающей субстанцией световых квантов на длине волны 10,6 мкм. Под влиянием поглощенной энергии ИК-лазерного излучения усиливаются колебательные процессы в молекулах воды, в результате чего возрастает температура в тканях.

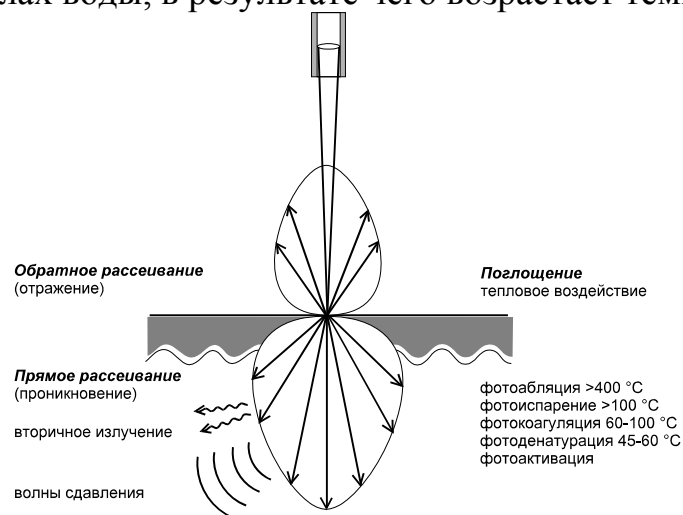


Рис.3. Взаимодействие высокоэнергетического лазерного излучения с биотканями

Высокое содержание воды в тканях организма (70-80% от веса органов) во многом объясняет тот факт, что при воздействии CO₂-лазерного излучения на биоткани преобладают термические эффекты, на использовании которых преимущественно и основывается применение лазеров в хирургической практике. На рисунке 3 воспроизведены фотоэффекты и температурные параметры, при которых происходит денатурация белков, коагуляция и испарение тканей. Степень выраженности фототермического действия, равно

как и морфологических изменений в тканях, зависит от энергетических параметров лазерного излучения. При слабой концентрации световой энергии, а также в глубоких слоях тканей, где интенсивность лазерного воздействия резко ослабевает, преобладают фотохимические реакции, обуславливающие эффект фотоактивации клеток.

Первичный акт поглощения фотонов, равно как и последующие акты межмолекулярного переноса энергии, а также фототермические и фотохимические изменения тканей, занимают доли секунды. Биологический ответ организма на лазерное воздействие формируется за более длительный временной период от секунд до часов. Достижение же конечного лечебного результата занимает несравнимо более длительный промежуток времени, исчисляемый днями.

Воздействие высокоэнергетического лазерного излучения непосредственно зависит от оптического проникновения света в ткани и тепловой диффузии. Эффективная глубина оптического проникновения излучения CO₂-лазера в биоткани обычно не превышает 50 мкм, хотя возможны вариации в зависимости от оптической плотности и однородности различных тканей. Вообще глубина проникновения света в ткани является функцией длины волны, что определяет выбор конкретного лазера для тех или иных лечебных воздействий.

Распределение тепловой энергии в объеме ткани (ее тепловой разогрев) существенно влияет на структурные изменения в тканях (рис. 4а).

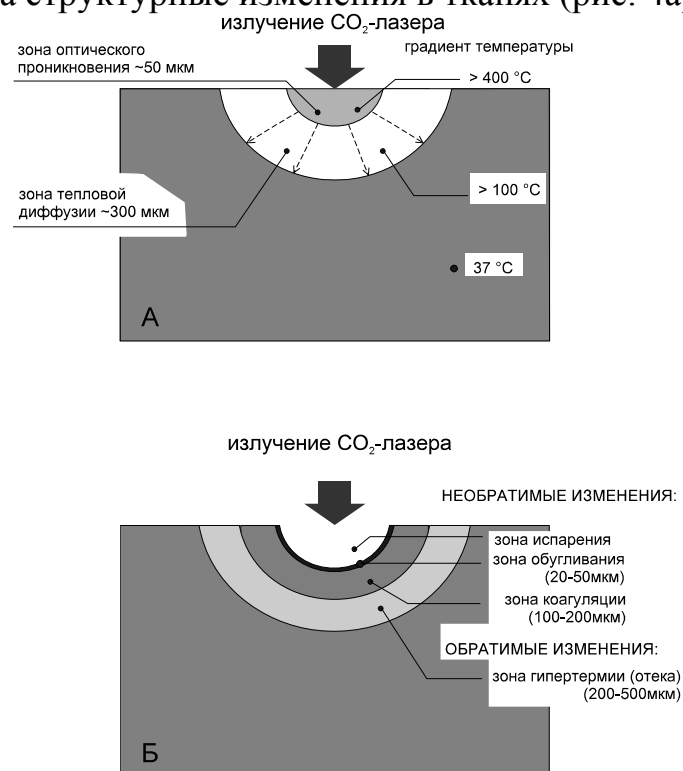


Рис. 4. Воздействие на биоткани CO₂-лазерного излучения

А - оптическое проникновение и тепловая диффузия

Б - зоны структурных изменений

При температуре больше 400°С происходит термическое удаление (выгорание) ткани, сопровождающееся испарением их жидкой и карбонизацией

(обугливанием) твердой фаз. При температуре больше 800°C подвергшийся лазерному воздействию участок полностью выгорает, что выражается в разъединении (или разрезе) ткани. Глубина разреза определяется скоростью перемещения границ слоя разрушения вглубь ткани.

От линии разреза до участка неизменных тканей устанавливается градиент температур от 120°C на поверхности карбонизированного участка ткани до 37°C - температуры нативной ткани. В соответствии с тепловой диффузией формируются зоны обугливания и коагуляции. Будучи связанными с необратимыми изменениями тканей они в последующем образуют зону некроза (рис.4б). При правильной обработке тканей CO_2 -лазером зона коагуляционного некроза обычно не превышает 200 мкм от линии разреза. Образование зоны коагуляции играет исключительно важную роль в гемостазе по ходу лазерного разреза, с чем связано огромное преимущество лазерной хирургии, дающей возможность хирургу оперировать практически на сухом поле. При операциях на паренхиматозных органах для полного гемостаза необходимо формирование зоны коагуляции до 1000 - 1500 мкм (Е.И.Брехов, Ю.Г.Пархоменко, 1989). Увеличение зоны коагуляции естественно повлечет расширение зоны некроза. Без резкой границы зона коагуляции переходит в зону обратимых изменений (или отека), в которой преобладают реактивные изменения микрососудов. Ширина этой зоны колеблется от 200 до 500 мкм.

Тепловая диффузия в тканях существенно зависит от их теплопроводности и васкуляризации, так как тепло передается путем проводимости через ткань и путем конвекции через кровеносную систему. Уменьшить при лазерной хирургии теплопередачу путем конвекции позволяют специальные лазерные компрессионные инструменты, разработанные О.К.Скобелкиным (1975, 1989).

Как тепловая диффузия, так и зона теплового некроза существенно зависят от выбранных параметров лазерного излучения. Минимизировать зону некротических изменений можно за счет рационального подбора параметров импульсно-периодического режима и применения режима «Медипульс», что будет рассмотрено в следующей главе. Глубина проникновения тепла в ткани тем меньше, чем короче время тепловой диффузии. Так, при времени воздействия излучения CO_2 -лазера на ткани в течение 1 с глубина тепловой диффузии составляет порядка 720 мкм, при времени воздействия 0,01 с (10 мс) - 72 мкм, при времени воздействия 0,001 (1 мс) - 23 мкм, при времени воздействия 0,0001 с (100 мкс) - 7,2 мкм (G.Müller, 1989).

В таблице 2 приведены различные виды лазерного удаления тканей, а также основные механизмы фотовоздействия, их обуславливающие, и те параметры лазерного излучения, от которых они непосредственно зависят.

Различные виды лазерного удаления биотканей.
(G. Müller, 1989)

Виды повреждения тканей	механизм фотовоздействия	Основные параметры лазерного излучения
Некроз	фотохимический, тепловой	плотность энергии > 10 Дж /см ²
Коагуляция	фототермический	плотность мощности 10 ² - 10 ³ Вт/см ²
Испарение	фототермический	плотность мощности 10 ⁴ - 10 ⁵ Вт /см ²
Фотоабляция	быстрый взрыв (нетермический)	высокоэнергетические короткие импульсы <1мс; >10 Дж/см ²
Фоторазрыв	оптический пробой (нетермический)	очень высокая импульсная плотность энергии <1мкс; >10 Дж/см ²

Как видно из таблицы, повышение мощности лазерного излучения и концентрация лазерной энергии в короткие импульсы позволяет добиться снижения теплового воздействия на биоткани, а также получить нетермические эффекты по типу быстрого взрыва (фотоабляция) или оптического пробоя (фоторазрыв). Для усиления фототермического воздействия на ткани преимущественное значение имеет наращивание плотности мощности и энергетической плотности светового потока на единицу площади ткани.

Высокая концентрация световой энергии в лазерном луче достигается за счет его фокусировки в световое пятно. Это важнейший параметр лазерного излучения, регулируемый хирургом. В ЛХА «Ланцет» предусмотрена ступенчатое автоматическое переключение фокусировки лазерного излучения. Поскольку СО₂-лазер одномодовый, то основной поток энергии сосредоточен в центральной части пятна (86% выходной мощности). По уровню энергии 1/е² (т.е. 86% выходной мощности) размер светового пятна устанавливается на 0,2; 0,3 или 0,5 мм в диаметре. В таблице 3 приведены значения плотности мощности лазерного излучения в фокальной точке при различных размерах светового пятна и разных уровнях мощности лазерного излучения. Фокальная точка расположена на расстоянии 20 мм от конца наконечника манипулятора.

Плотность мощности (кВт/см²) в точке фокусировки при непрерывном режиме излучения

Диаметр пятна, мм	Мощность излучения, Вт							
	1	2	3	4	5	10	15	20
0,2	3,2	6,4	9,6	12,7	16,0	32,0	48,0	64,0
0,3	1,4	2,8	4,3	5,7	7,1	14,3	21,4	28,6
0,5	0,5	1,0	1,5	2,0	2,5	5,1	7,6	10,2

Примечание: Для удобства работы в таблице даны округленные значения плотности мощности. Расчет плотности мощности (W) производится по формуле: $W = P/S$, где P - устанавливаемая выходная мощность в Вт; S - площадь пятна в см²; вычисляемая как площадь круга: $S = \pi D^2/4$.

Выбор размеров светового пятна определяется не только создаваемой в зоне обработки тканей плотностью энергии, но и желаемым характером их разрушения, так как при более широком пятне на поверхности тканей будет формироваться больший по ширине дефект (рис. 5).

На рисунке также показано, что при удалении ткани на значительном участке формирование дефекта способом наложения "канавки за канавкой" лазерный луч проводится таким образом, чтобы каждая последующая канавка частично перекрывала ранее проложенную.

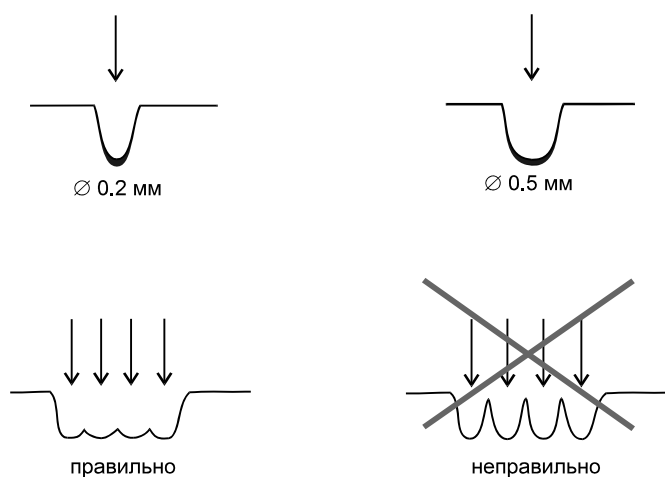
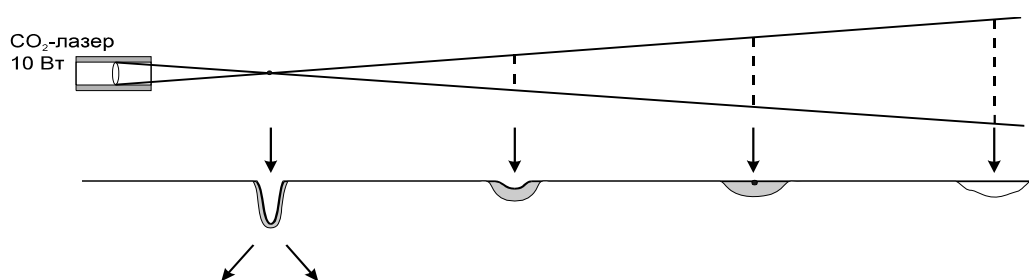


Рис.5. Формирование дефекта на поверхности органа под воздействием лазерного излучения при различном диаметре светового пятна и разных способах ведения «канавки»

Нередко требуется обрабатывать ткани расфокусированным лазерным лучом. Для этого наконечник манипулятора отодвигается от поверхности

биообъекта. При этом следует учитывать, что плотность мощности при расфокусировке уменьшается обратно пропорционально квадрату расстояния от фокальной точки до облучаемой поверхности. На рисунке 6 показаны особенности воздействия на биоткани сфокусированного и расфокусированного луча CO₂-лазера (мощностью 10 Вт). При высокой плотности мощности в точке фокусировки (32×10^3 Вт/см²) (диаметр пятна 0,2 мм) имеет место быстрое удаление ткани в области воздействия и формирование разреза; при этом зона термического повреждения тканей ограничена. Применение импульсно-периодического режима с короткими импульсами позволяет минимизировать зону термического повреждения тканей. Режим «Медипульс» еще в большей мере снижает термическое воздействие на биоткани, а их удаление происходит по типу, приближающемуся к нетермической фотоабляции.



	абляция	разрез	испарение	коагуляция	стерилизация
Расстояние между пятнами пилотного излучения, см	0	(одно пятно)	1	3	10
Диаметр пятна, мм	0.2		0.7	2.0	6.8
Плотность мощности, Вт/см ²	$32 \cdot 10^3$		$2.6 \cdot 10^3$	320	27

Рис. 6. Воздействие на биоткани сфокусированным и расфокусированным лучом CO₂ лазера ЛХА «Ланцет» (мощность излучения 10 Вт, диаметр пятна 0,2 мм).

Увеличение размеров светового пятна до 0,3 и 0,5 мм осуществляется автоматически с пульта управления; достигаемые при этом параметры плотности мощности указаны в таблице 3. При расфокусировке лазерного луча до 0,7 мм в диаметре плотность мощности снижается до $2,6 \times 10^3$ Вт/см² (расстояние между пятнами пилотного излучения - 1 см). При такой мощности скорость испарения тканей снижается, однако наиболее эффективно используется тепловой разогрев тканей с четким формированием зоны коагуляции, величину которой можно варьировать, изменяя время контакта лазерного излучения с биотканями. При расфокусировке лазерного луча до 2 мм

в диаметре плотность мощности составляет 320 Вт/см² (расстояние между пятнами пилотного излучения - 3 см). При таких параметрах лазерного излучения имеет место относительно слабое тепловое воздействие на биоткани, приводящее к формированию зоны коагуляции в самых поверхностных слоях. При расфокусировке лазерного луча до пятна с диаметром 6,8 мм (расстояние между пятнами пилотного излучения - 10 см) плотность мощности снижается до 27 Вт/мм², используемой для стерилизации поверхности ран.

В таблице 4 приведены параметры плотности мощности при различной степени расфокусировки излучения СО₂-лазера с исходным размером светового пятна 0,2; 0,3 и 0,5 мм. Следует отметить, что в конечном итоге степень расфокусировки лазерного излучения подбирается каждым хирургом в зависимости от желаемого результата опытным путем.

Таблица 4

Диаметр пятна (мм) и плотность мощности (Вт/см²) при различной степени расфокусировки СО₂-лазерного излучения
(исходная мощность 1 Вт)

Параметр	Расстояние между пятнами пилотного излучения, см						
	0 (точка фокуса)	0,5	1	2	3	5	10
диаметр пятна, мм	0,2	0,4	0,7	1,3	2,0	3,4	6,8
плотность мощности, Вт/см ²	3,2x10 ³	833	260	75	32	11	2,7
диаметр пятна, мм	0,3	0,37	0,54	0,95	1,38	2,27	4,5
плотность мощности, Вт/см ²	1,4x10 ³	935	435	141	67	2,5	6,3
диаметр пятна, мм	0,5	0,52	0,57	0,74	0,95	1,44	2,9
плотность мощности, Вт/см ²	0,5x10 ³	476	392	233	141	61	15

Примечание: При увеличении мощности лазерного излучения от 1 до 20 Вт, указанные в таблице значения возрастают пропорционально установленной мощности.

РЕЖИМЫ ВОЗДЕЙСТВИЯ СО₂-ЛАЗЕРОМ

Описанные в предыдущей главе различные виды повреждения тканей зависят не только от плотности мощности лазерного излучения, но и от времени его взаимодействия с биотканями, т.е. дозы лазерного воздействия. Как известно, энергетическая доза определяется как произведение мощности воздействующего лазерного излучения на время его воздействия с биотканями и исчисляется в джоулях (Дж) ($1 \text{ Дж} = 1 \text{ Вт} \times 1 \text{ с}$). Поскольку не существует универсальных режимов лазерного воздействия на различные ткани, то подбор его оптимальных параметров осуществляется хирургом и решается в плоскости определения достаточности энергетической плотности лазерного излучения и времени его взаимодействия с биотканями. Время взаимодействия лазерного излучения с биотканями существенно зависит от выбираемого режима излучения.

ЛХА серии «Ланцет» позволяют работать хирургу как с непрерывным, так и импульсными режимами. Это значительно расширяет возможности подбора оптимальных параметров воздействия лазерного излучения на разных этапах оперативного вмешательства.

Непрерывный режим. При непрерывном режиме излучения установленная мощность достигается при включении излучения педалью и сохраняется на установленном уровне в течение всего периода пока она нажата (рис. 7).

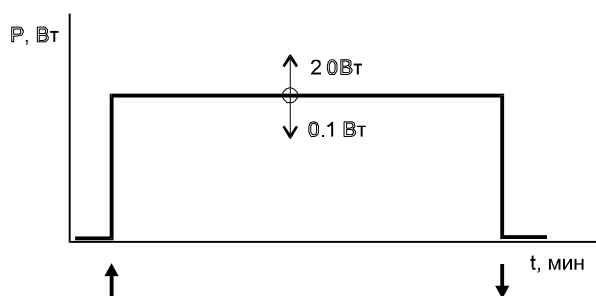


Рис. 7. Непрерывный режим (стрелками обозначено включение и выключение педалью лазерного излучения)

При таком режиме создается равномерное световое воздействие на облучаемую поверхность и подлежащие ткани, а также относительно глубокое проникновение тепла в ткани. Мощность лазерного излучения и величина экспозиции, как уже отмечалось выше, регулируются с пульта управления. Время контакта лазерного излучения с биотканью является важным параметром, влияющим на тепловую диффузию в тканях. Оно непосредственно зависит от скорости ведения лазерного луча по поверхности обрабатываемых тканей, а также скорости прохождения вглубь тканей. При скорости разреза тканей 10 мм/с лазерным лучом $0,2 \text{ мм}$ время его контакта с тканями составляет примерно $0,02 \text{ с}$. Замедление скорости движения лазерного луча приведет к увеличению

карбонизации тканей и образованию глубокой зоны коагуляции. Скорость разреза тканей лазерным лучом на разных этапах операции подбирается хирургом опытным путем в зависимости от желаемых качества разреза и глубины тепловой диффузии при выбранных параметрах лазерного излучения.

Импульсно-периодический режим. В ЛХА «Ланцет» импульсно-периодический режим формируется путем модуляции непрерывного излучения в короткие прямоугольные импульсы с высокой концентрацией энергии (рис. 8).

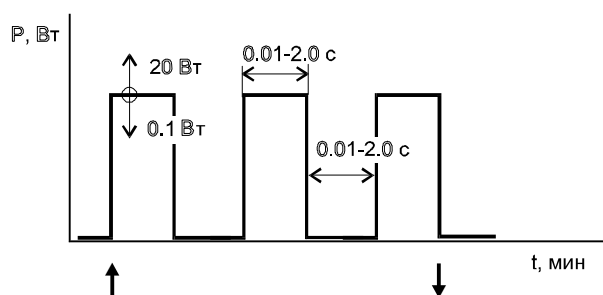


Рис. 8 Импульсно-периодический режим (стрелками обозначено включение и выключение педалью лазерного излучения)

Амплитуда импульса, равно как его длительность и продолжительность паузы между импульсами могут меняться в широких пределах в зависимости от требуемых энергетических параметров воздействия и времени взаимодействия лазерного излучения с биотканями.

В таблице 5 приведен расчет энергии в импульсе при их различной длительности и разной мощности излучения CO₂-лазера.

Таблица 5

Энергия в импульсе (Дж) при различной длительности импульсов и выходной мощности излучения

Длительность импульса, с	Мощность излучения, Вт								
	2	3	4	5	6	7	8	9	
1	1	2	3	4	5	10	15	20	
0,05	0,05	0,1	0,15	0,2	0,25	0,5	0,75	1,0	
0,1	0,1	0,2	0,3	0,4	0,5	1,0	1,5	2,0	
0,2	0,2	0,4	0,6	0,8	1,0	2,0	3,0	4,0	
0,3	0,3	0,6	0,9	1,2	1,5	3,0	4,5	6,0	
0,4	0,4	0,8	1,2	1,6	2,0	4,0	6,0	8,0	
0,5	0,5	1,0	1,5	2,0	2,5	5,0	7,5	10,0	
0,6	0,6	1,2	1,8	2,4	3,0	6,0	9,0	12,0	

Продолжение табл. 5.

1	2	3	4	5	6	7	8	9
0,7	0,7	1,4	2,1	2,8	3,5	7,0	10,5	14,0
0,8	0,8	1,6	2,4	3,2	4,0	8,0	12,0	16,0
0,9	0,9	1,8	2,7	3,6	4,5	9,0	13,5	18,0
1,0	1,0	2,0	3,0	4,0	5,0	10,0	15,0	20,0

При концентрации лазерной энергии в относительно короткие и часто повторяющиеся импульсы локальное накопление энергии в тканях и локальный их разогрев происходит быстрее тепловой диффузии, ведущей к распространению тепла на соседние ткани и их термическому повреждению. Поэтому применение импульсно-периодического режима позволяет ограничить объем термического повреждения тканей зоной лазерного воздействия и тем самым минимизировать их деструкцию.

Выбор размеров светового пятна (0,2; 0,3 или 0,5 мм) при импульсно-периодическом режиме будет определяться двумя факторами: во-первых, желаемым размером дефекта тканей; во-вторых, желаемой плотностью энергии на единицу площади обрабатываемого участка ткани. Чем меньше размер пятна, тем выше плотность энергии на единицу площади ткани.

Длительность импульсов и паузы между ними непосредственно связаны с частотой следования импульсов. Как показано в таблице 6, максимально возможная частота следования импульсов в ЛХА «Ланцет-1» при импульсно-периодическом режиме составляет 10 Гц. Эта частота достигается при самых коротких импульсах - 50 мс (0,05 с). В ЛХА «Ланцет-2» при импульсно-периодическом режиме максимально достижимая частота импульсов - 5 Гц.

Таблица 6

**Плотность энергии (Дж/мм²)
при импульсно-периодическом режиме
(Выходная мощность 1 Вт, диаметр пятна 0,2 мм)**

Длительность импульса, с	Длительность паузы между импульсами, с						
	2	3	4	5	6	7	8
	0,05	0,1	0,2	0,3	0,4	0,5	1,0
0,05	15,9	10,6	6,4	4,5	3,5	2,9	1,6
0,1	21,3	15,9	10,6	8,0	6,4	5,3	2,9
0,2	25,6	21,3	15,9	12,8	8,0	9,1	5,3
0,3	27,4	24,0	19,2	15,9	13,7	12,0	7,4
0,4	28,2	25,4	21,2	18,1	15,9	14,1	9,1
0,5	28,9	26,5	22,7	19,8	17,7	15,9	10,6
0,6	29,4	27,3	23,9	21,2	19,1	17,4	11,9

Продолжение табл. 6.

1	2	3	4	5	6	7	8
0,7	29,7	27,9	24,8	22,3	20,3	18,5	13,1
0,8	29,9	28,2	25,4	23,1	21,2	19,5	14,1
0,9	30,2	28,6	26,1	23,9	22,1	20,5	15,1
1,0	30,3	28,9	26,5	24,5	22,7	21,2	15,9

Примечание: Расчет плотности энергии (D/S) производится по формуле: $D/S = P/S \cdot t_{\text{имп}} [1c/(t_{\text{имп}} + t_{\text{пауз}})]$; где P - мощность излучения в Вт; t имп и tпауз - длительность импульса и паузы между импульсами, с; S - площадь пятна в мм². При увеличении мощности излучения, длительности импульсов и паузы между ними, а также диаметра пятна плотность энергии пропорционально изменится.

Из таблицы 6 также видно, что при разной частоте следования импульсов достигается разная плотность энергетического воздействия на ткани, от которой непосредственно зависит степень и глубина их деструкции при импульсно-периодическом режиме воздействия. Очевидно и то, что одна и та же плотность энергии может быть достигнута как при высокой частоте коротких импульсов, так и при меньшей частоте более длительных импульсов. При выборе из двух этих вариантов при прочих равных условиях предпочтение должно быть отдано режиму с большей частотой следования коротких по продолжительности импульсов, поскольку в этом случае будет более короткое время локального разогрева ткани и меньшая глубина тепловой диффузии на соседние ткани. Таким образом, при импульсно-периодическом режиме лазерного воздействия оптимальная плотность энергии регулируется длительностью импульсов и длительностью паузы между ними.

Режим «Медипульс». Применяемый в ЛХА «Ланцет-2» режим «Медипульс» является оригинальным режимом воздействия излучения СО₂-лазера на биоткани. Он отличается высокой степенью концентрации лазерной энергии (20 мДж) в очень короткие импульсы (длительность импульса - 500 мкс). За счет изменения длительности паузы между импульсами частоту импульсов можно варьировать от 1 до 650 Гц (рис. 9).

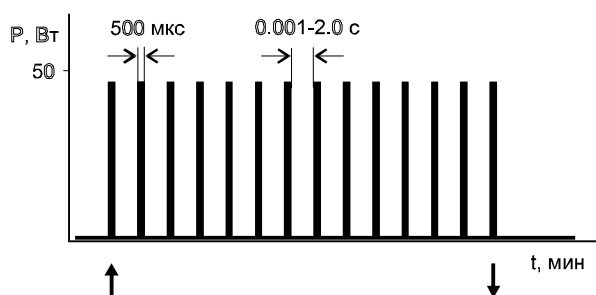


Рис. 9 Режим «Медипульс» (стрелками обозначено включение и выключение лазерного излучения педалью)

При таком режиме воздействия на биоткани создаются условия для их фотодинамической абляции, когда удаление тканей происходит по типу быстрого взрыва без выраженного термического эффекта. Удаление ткани микропорциями происходит настолько быстро, что в зоне лазерного воздействия не успевает распространиться тепло. При режиме «Медипульс» мощность лазерного излучения фиксирована на уровне 50 Вт, также фиксирована длительность импульса. Длительность паузы между импульсами можно варьировать в пределах от 0,001 до 2 с, меняя тем самым частоту следования импульсов, а значит меняя и плотность энергетического потока. Чем короче пауза между импульсами в режиме «Медипульс», тем выше частота следования импульсов и выше энергетическая плотность лазерного воздействия, а значит выше скорость абляции тканей. При длительности паузы между импульсами - 0,001 с и диаметре светового пятна - 0,2 мм плотность энергии составит 530 Дж/мм²; при паузе - 0,01 с плотность энергии - 76 Дж/мм² при паузе - 0,1 с плотность энергии - 7,9 Дж/мм². При использовании режима «Медипульс» в тканях практически отсутствует карбонизация, тепловое повреждение окружающих тканей - минимально.

ОСОБЕННОСТИ РЕПАРАТИВНЫХ ПРОЦЕССОВ В ЛАЗЕРНОЙ РАНЕ

Дефект тканей, возникающий после лазерного воздействия, или лазерная рана, имеют свои особенности как при формировании, что описано в предыдущих разделах, так и при развитии репаративных процессов. Последние существенно зависят от гистологической специфики самих тканей и степени их васкуляризации, а также от объема удаленных тканей и особенностей оперативного вмешательства. Тем не менее, имеется ряд особенностей лазерных ран, отличающих их от ран, произведенных другими термическими и нетермическими способами.

Во-первых, высокая концентрация световой энергии излучения СО₂-лазера и краткость его экспозиции создают необходимые условия для высокой точности бесконтактного разреза биотканей при минимуме их травматизации, из-за сравнительно неглубокого проникновения лазерного излучения с длиной волны 10,6 мкм в ткани.

Во-вторых, минимизация травматизации тканей, которая сопряжена с ограниченным распространением в тканях излучения СО₂-лазера и возникающего при этом их теплового нагрева, обуславливает неглубокий (поверхностный) термический некроз тканей, что в свою очередь предотвращает образование грубых рубцов и стенозов, а также дает хороший косметический эффект при операциях на коже.

В-третьих, дозированный разогрев тканей в месте воздействия лазерного излучения обеспечивает формирование зоны коагуляции по ходу лазерного разреза, что, с одной стороны, играет ключевую роль в гемостазе, а с другой - ведет к образованию, так называемого, лазерного струпа, служащего своеобразным биологическим барьером, препятствующим инфицированию лазерной раны. Хороший гемостаз на уровне мелких кровеносных сосудов и

особенно на уровне сосудов микроциркуляторного уровня не только уменьшает кровопотери во время операций, но уменьшает, что очень существенно, выраженность отека в области лазерной раны и сохраняет относительно высокую устойчивость гистогематического барьера на ранних этапах репаративного процесса. Все это ведет к заметному уменьшению лейкоцитарной инфильтрации тканей и сокращению сроков течения отдельных фаз послеоперационного воспалительного процесса. С уменьшением отека в лазерной ране, по-видимому, связано и то обстоятельство, что болевые ощущения в ране после операции, выполненной с применением лазера, выражены в меньшей степени.

В-четвертых, высокоэнергетическое лазерное излучение и сопутствующий ему термический эффект обладают достаточно выраженным бактерицидным действием и снижает микробную инвазию в ранах, что может играть решающую роль при выборе того или иного способа оперативного вмешательства.

Наконец, *в-пятых*, за счет проникновения в глубокие слои тканей квантов света имеют место фотохимические реакции по активации клеточных элементов; с этим, по-видимому, могут быть связаны активация пролиферативных процессов в лазерной ране и ускорение процесса ее заживления.

Морфологически в лазерной ране от края разреза выделяют три зоны:

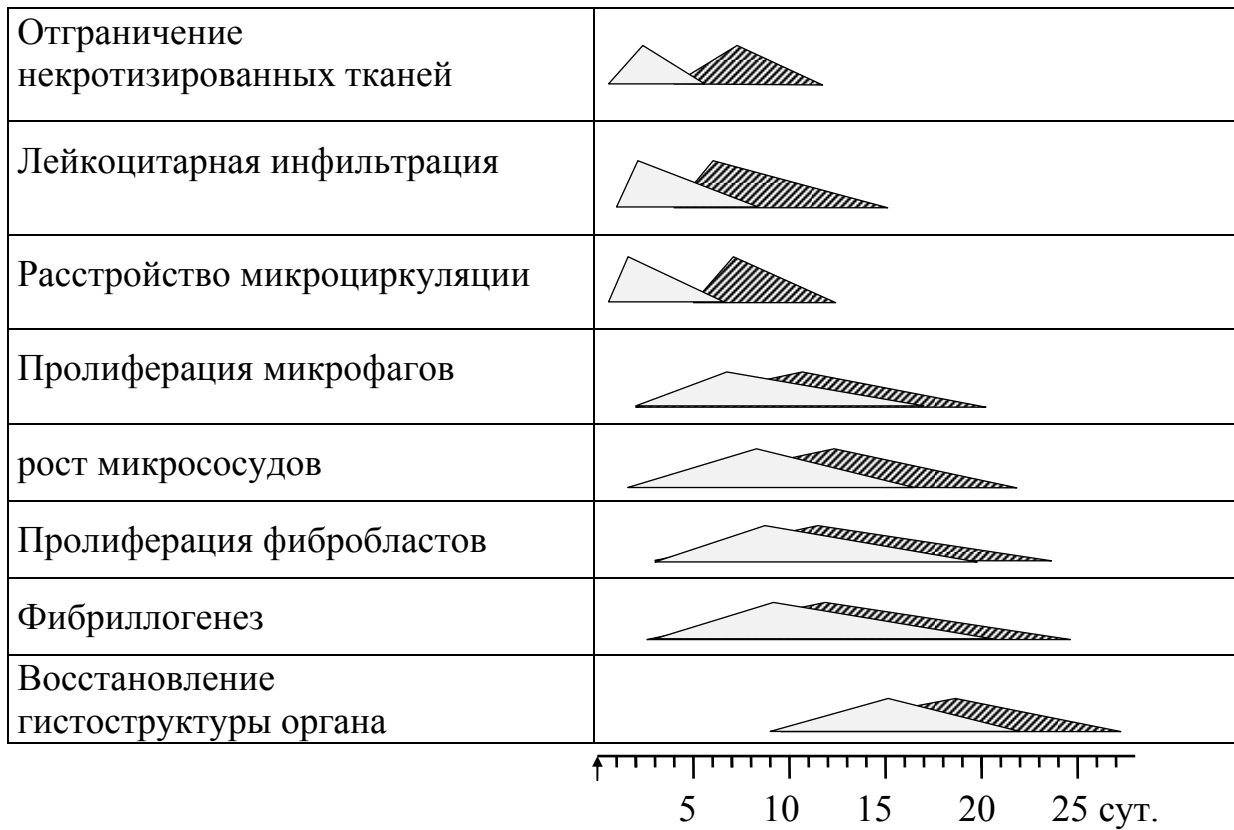
а) *зону коагуляционного некроза*, включающую ожоговую кайму, рыхлый слой некроза, образованный в результате испарения жидкой фазы тканей, и компактный слой некроза - собственно зона коагуляции;

б) *зону воспалительного отека*

в) *зону дисфункциональных изменений клеток* (В.И.Елисеенко, Ю.Г.Пархоменко, 1989; В.И.Козлов с соавт., 1992).

В течение 1 - 3 суток после операции происходит отграничение зоны некроза и расширение зоны воспалительного отека, однако выраженной лейкоцитарной инфильтрации в лазерных ранах обычно не наблюдается. Фазы воспалительного отека и очищения лазерных ран от некротических масс протекают несколько быстрее чем в ранах, возникающих после скальпельного разреза. На рисунке 10 схематически показаны самые общие различия в характере и сроках течения отдельных фаз репаративного процесса в лазерной и «скальпельной» ранах.

Для лазерных ран различных органов и тканей характерна ранняя пролиферация клеточных элементов макрофагального и фибробластического рядов (практически с 1 суток после лазерного воздействия), отчетливо наблюдаемая на границе интактных тканей и тканей, подвергшихся коагуляционному некрозу.



- лазерная рана

- скальпельная рана

Рис.10. Фазы воспалительного процесса и регенерации в лазерной и скальпельной ранах.

Отличительной особенностью лазерных ран является также относительно раннее и более активное формирование грануляционной ткани и рост микрососудов, что обеспечивает достаточно высокий уровень трофического обеспечения клеток и тканей в зоне регенерации. Это в свою очередь обеспечивает более раннее формирование рубца, его ремоделирование и восстановление гистоструктуры органа.

5. ПОКАЗАНИЯ И ПРОТИВОПОКАЗАНИЯ ПРИМЕНЕНИЯ СО₂ – ЛАЗЕРНОГО ИЗЛУЧЕНИЯ В АМБУЛАТОРНОЙ ОТОРИНОЛАРИНГОЛОГИИ.

Показаниями для применения хирургического СО₂ – лазерного излучения в амбулаторной оториноларингологии являются различные формы заболеваний полости носа и глотки, не требующие стационарного лечения. К ним относятся:

- хронические носовые кровотечения (в период ремиссии),
- синехии и рубцы полости носа,
- хронический гипертрофический ринит,
- полипоз носа (при невозможности хирургического лечения),
- хронический гипертрофический фаринит,
- хронический атрофический фаринит,
- хронический компенсированный тонзиллит и остатки небных миндалин после ранее произведенной тонзиллотомии или тонзиллэктомии,
- фарингомикоз и тонзилломикоз,
- кисты и папилломы глотки,
- ронхопатия (храп).

Применение хирургического лазера в оториноларингологии показана и в случаях, когда оперативные традиционные вмешательства невозможны (противопоказаны) или более травматичны для пациента.

Некоторым пациентам, страдающим тяжелыми формами сопутствующих заболеваний, имеющим противопоказания к традиционным хирургическим операциям, лазерные вмешательства могут быть показаны, т. к. они легко переносимы, малоинвазивны, бескровны и практически безболезненны.

Использование СО₂ – лазерного излучения в амбулаторной ЛОР-практике позволяет воздействовать на слизистую оболочку полости носа и глотки максимально щадяще, прецизионно, что позволяет сохранить ценнейшие функции эпителия и лимфоидной ткани.

Противопоказания к лечению при помощи излучения хирургического лазера определяются как общие, временным состоянием пациента (острые формы заболевания, обострение сопутствующих хронических болезней, инфекционные заболевания, выраженная интоксикация). Не применяется лазерная остановка острого носового кровотечения, особенно если не визуализируется источник кровотечения.

При сопутствующих тяжелых патологиях требуется консультация и заключение основного лечащего врача – специалиста, при необходимости назначается индивидуальная подготовка (например: транквилизаторы или седативные препараты, противоастматические и т.д.).

Показания и противопоказания к выполнению тех или иных операций с использованием лазерного излучения должны определяться хирургом и анестезиологом в зависимости от характера заболевания и функционального состояния различных органов и систем больного. Специальной подготовки больных к операции с использованием лазерной техники в неосложненных случаях не требуется.

Потенциальную опасность для организма человека (пациента, медперсонала) представляет прямое и рассеянное высокоэнергетическое лазерное излучение. Высокоэнергетическое излучение углекислотного лазера может вызвать локальное поражение кожи открытых частей тела - рук, лица, а также роговицы глаза. Эти поражения возможны только при нарушении правил техники безопасности при работе с излучением CO₂-лазера.

При работе с CO₂-лазерными установками использование обычных хирургических инструментов повышает вероятность повреждения кожи рук хирурга за счет отражения лазерного луча от инструментов. Эта вероятность резко снижается при применении инструментов, имеющих матовую поверхность. Специальные лазерные инструменты поглощают около 90% попадающего на них лазерного излучения с длиной волны 10,6 мкм. Другие хирургические инструменты: носорасширители, кровоостанавливающие зажимы, пинцеты, шпатели и т.п. также могут отражать лазерный луч. Однако в руках опытного хирурга любое хирургическое вмешательство может быть выполнено без направления лазерного луча на эти инструменты.

Существует также опасность возгорания операционного материала, салфеток, простыней и т.п. при попадании на них прямо направленного сфокусированного лазерного излучения. Поэтому при работе с ним необходимо в зоне предполагаемой лазерной обработки тканей использовать мягкий материал, смоченный в физиологическом растворе. Целесообразно также в момент выполнения лазерного этапа операции удалять из поля действия лазерного излучения приборы и инструменты, изготовленные из дерева, пластических масс и других материалов, способных возгораться при высокой температуре.

Незначительные кровотечения довольно легко удается остановить расфокусированным лучом лазера. Кровотечения из крупных сосудов относятся к редким, но тяжелым осложнениям лазерной хирургии.

В специальной литературе сообщается об опасностях и осложнениях в лазерной хирургии, особенно, при эндоскопических операциях на гортани, трахее и бронхах. Однако при правильно выбранном методе анестезиологического обеспечения лазерных операций с учетом возраста больного, его общего состояния, характера патологического процесса и его локализации, а также при скрупулезном соблюдении всех мер предосторожности опасности и осложнения могут быть сведены к минимуму.

6. ПРИМЕНЕНИЕ ЛАЗЕРНЫХ ХИРУРГИЧЕСКИХ АППАРАТОВ СЕРИИ «ЛАНЦЕТ» ДЛЯ ВЫПОЛНЕНИЯ ОПЕРАЦИЙ В ПОЛОСТИ НОСА И ГЛОТКИ

6.1. ХРОНИЧЕСКИЕ НОСОВЫЕ КРОВОТЕЧЕНИЯ

Рецидивирующие носовые кровотечения являются как и самостоятельным заболеванием, так и сопровождают общие заболевания, такие как гипертоническая болезнь, болезни крови, нарушение свертывающей системы крови, болезни печени и почек, болезни Рандю-Осслера и т.д.

Использование СО₂-лазерного излучения при остром носовом кровотечении малоэффективно, но в хронических или рецидивирующих случаях имеет определенные преимущества перед традиционными способами остановки кровотечения (гальванокаустика, медикаментозное прижигание, отслойка слизистой оболочки перегородки носа), которые достаточно травматичны и зачастую ведут к развитию дистрофических изменений слизистой оболочки перегородки носа. Непосредственно гемостатическое действие лазерного излучения достигается при коагуляции мелких сосудов диаметром до 1,5 мм, поэтому при выраженных кровотечениях лазерная коагуляция нецелесообразна.

Используются различные виды лазерного излучения для лечения рецидивирующих носовых кровотечений в зоне Киссельбаха: Nd:YAG-лазерного излучения (Плужников М.С., и др., 1990 г.), полупроводникового (Гаращенко Т.И., Богомильский М.Р., Минаев В.П., 2000 г.; Наседкин А.Н., Зенгер В.Г., 2000 г.).

Излучение СО₂-лазера также очень эффективно при хронических или рецидивирующих кровотечениях. Используя при необходимости насадку, отклоняющую луч, становятся доступными для манипуляций все необходимые участки слизистой оболочки.

Вмешательство производится под местной аппликационной анестезией 10% лидокаина с 0,1% адреналином или галазолином для лучшей визуализации сосудов. После анестезии подвергается обработке расфокусированным сканирующим лучом слизистая оболочка Киссельбаховой зоны с расширенной сосудистой сеткой до образования белесоватой коагуляционной поверхности. Мощность 1,5 - 2,5 Вт, диаметр пятна 0,5 мм, режим работы непрерывный (илл. 1-а). Также применяется другой вариант коагуляции: расфокусированным лучом с диаметром пятна 0,5 мм в импульсно-периодическом режиме с длиной импульса 1,5 - 2,0 сек. подвергается коагуляции очаг кровотечения по периметру (илл. 1-б), затем коагулируется очаг кровотечения, также до появления белесой пленки коагулированных тканей.

Если визуализируется расширенный сосуд, то проводится коагуляция с одной или обеих сторон сосуда вдоль его, от основания к мелким

периферическим сосудам (илл. 1-в) в импульсно-периодическом или непрерывном режимах при мощности 1,5 - 2,5 Вт.

В послеоперационном периоде назначаются аппликации метилурациловой мази, мазей "Актовегин", "Солкосерил", "Траумель С".

Обязательно проводится лечение основного заболевания, повлекшего за собой носовое кровотечение.

Через 2-3 недели происходит облитерация расширенных сосудов. Реактивные явления отсутствуют, воздействие на окружающую слизистую оболочку минимально и нетравматично.

6.2. СИНЕХИИ И РУБЦЫ ПОЛОСТИ НОСА

Синехии - это соединительно-тканые перемычки между носовой перегородкой и нижними или средними носовыми раковинами. Они могут располагаться в передних, средних и задних отделах полости носа в зависимости от причин возникновения. Причины возникновения синехий разнообразны, чаще ятрогенной природы - образуются как осложнения после перенесенных манипуляций в полости носа (тампонада носа, прижигание сосудов носовой перегородки, конхотомия, реанимационные мероприятия, операции на пазухах носа, пластические операции и т.д.). Часто также причиной синехий служат различные травмы.

Для рассечения синехий в полости носа может быть использовано излучение хирургических лазеров (CO₂, аргонового, Nd:YAG, полупроводникового). Преимуществом лазерного лечения перед традиционными методами является более нежное и быстрое рубцевание в послеоперационном периоде, что предотвращает рецидив развития спаек (Плужников М.С., 2000 г.).

При синехиях в передних отделах носа операция выполняется однократно. В первом варианте используется местная аппликационная анестезия (раствор лидокаина 10% + адренализация). Реканализация производится лучом в режиме "Медипульс", если при этом появляется незначительное кровотечение, то кровоточащий участок обрабатывается расфокусированным непрерывным лучом малой мощности с гемостатической целью. При больших поверхностях после иссечения синехий для разделения контактирующих поверхностей в виде протектора вводится рентгеновская пленка или резинка.

Возможен другой вариант выполнения рассечения синехий полости носа: манипуляция производится поэтапно, с интервалом 2-3 недели. Синехии рассекаются лучом в режиме "Медипульс" на глубину 3-5 мм, затем образовавшиеся поверхности обрабатываются расфокусированным лучом в непрерывном режиме с мощностью 1,5 - 2,5 Вт до появления белесой коагуляционной пленки. Такой способ не требует введения в нос протектора, что более удобно для пациента. Кроме этого, данный вариант предпочтительнее при

синехиях в средних и задних отделах полости носа и позволяет избежать рецидивов. Манипуляторы СО₂-лазеров "Ланцет" дают возможность работать в самых труднодоступных участках полости носа (илл.2).

В послеоперационном периоде полость носа обрабатывается мазями "Левомеколь", "Левосин", в целях уменьшения и предотвращения воспаления. Для ускорения эпителизации и регенерации слизистой оболочки назначаются аппликации мазью или гелем "Актовегин", "Солкосерил", мазью "Траумель С". Полость носа промывается отваром ромашки, "Элекасол", рекомендуются масляные капли (персиковое масло, витамины "А", "Е") или сложные капли на их основе. С целью коррекции и противорецидивной профилактики рекомендуется прием препаратов "Траумель С" и "Графитес-гомаккорд".

6.3. ХРОНИЧЕСКИЙ ГИПЕРТРОФИЧЕСКИЙ РИНИТ

Лечение гипертрофического ринита является одной из наиболее актуальных проблем оториноларингологии. В связи с постоянно ухудшающейся экологической и социальной обстановкой количество пациентов, страдающих этим заболеванием резко возрастает во всех возрастных группах. Причины гипертрофического ринита разнообразны:

1. Длительное течение других форм ринита - таких как катаральный, аллергический, частые ОРВИ.
2. Хронические заболевания придаточных пазух носа.
3. Длительное применение сосудосуживающих капель.
4. Длительное химическое воздействие (производственные и экологические факторы).
5. Искривление носовой перегородки (в данном случае гипертрофия может быть односторонняя).
6. Заболевания сердечно-сосудистой системы, алкоголизм, гипертоническая болезнь, заболевания печени и поджелудочной железы и многие другие общие заболевания, также могут являться общими факторами развития гипертрофического ринита.

Заболевание характеризуется увеличением носовых раковин, чаще нижних.

Слизистая оболочка полости носа (нижних и средних носовых раковин), иногда и костная ткань утолщены, просвет носовых ходов сужен. Основной жалобой пациентов является нарушение носового дыхания. Различают следующие формы заболевания:

- кавернозная,
- фиброзная,
- папилломатозная,
- костная,
- комбинированная.

При кавернозной форме может поочередно возникать заложенность обеих половин носа. Ухудшение носового дыхания также может быть связано с

изменением положения туловища и головы или метеорологическими изменениями.

При ограниченной форме гипертрофии передних отделов нижних носовых раковин наблюдается резкое затруднение носового дыхания, а при выраженной гиперплазии задних концов может наблюдаться «клапанный механизм дыхания», при котором затруднен только вдох или выдох. При кавернозной форме гипертрофического ринита слизистая оболочка носовых раковин хорошо сокращается после анемизации их 0,1% раствором адреналина или других сосудосуживающих препаратов, при этом могут выявиться ограниченные участки гиперплазии, которые хорошо заметны на фоне сокращенной слизистой оболочки.

При фиброзной форме гипертрофического ринита носовые раковины почти не реагируют на смазывание их сосудосуживающими препаратами, а клинически наблюдается стойкое нарушение носового дыхания. При папилломатозной форме гипертрофии на слизистой оболочке появляются сосочки, часто по форме напоминающие малину, а при полиповидной форме разрастания слизистой оболочки напоминают полипы.

Лечение гипертрофического ринита комплексное, с использованием различных хирургических способов.

Одним из щадящих методов лазерной хирургии при этом заболевании были впервые реализованы с помощью CO₂ – лазера. Лечение заключалось в проведении дистантного коагулирующего лазерного воздействия в области слизистой оболочки носовых раковин (П.В. Винничук, 1985; Г.Э. Тимен, 1987; N. Fucutase, 1985 и др.).

В зависимости от формы заболевания, структуры тканей и объемов оперативного вмешательства различаются параметры облучения: разные варианты подбора мощности излучения, время экспозиции, режимы. Немного отличаются и методики: эндоназальное воздействие расфокусированным лазерным лучом на носовые раковины 5 раз с интервалом в 1 нед. (Sudo и др., 1984г.) или последовательная и продольная трехлинейная коагуляция нижних носовых раковин (П.В. Винничук, 1985г.), или продольная коагуляция нижних носовых раковин с образованием углубленной бороздки длиной около 1,5-2 см и глубиной 2-3 мм (Г.З. Пискунов, 1989г.).

Учитывая широкий диапазон возможностей хирургических лазерных аппаратов "Ланцет", можно производить разнообразные варианты коагуляций носовых раковин при различных формах гипертрофических ринитов, используя разные режимы излучения: непрерывный, импульсный и «Медипульс», а также рационально подбирать индивидуальную мощность и диаметр луча.

При работе с лазерными установками «Ланцет» идеально решаются основные задачи современного подхода к лечению гипертрофического ринита, такие как:

- максимально щадящее сохранение слизистой оболочки носовых раковин,
- сохранность архитектоники полости носа с учетом индивидуальных анатомических особенностей,

- возможность прецизионного удаления отдельных гиперплазированных участков слизистой оболочки носовых раковин, не травмируя окружающие ткани.

Воздействие производится под местной анестезией раствором лидокаина 10% в спрее или инъекционной (с применением лидокаина, ультракаина и т.д.), при значительном выбухании передних отделов носовых раковин – с предварительной анемизации слизистой оболочки сосудосуживающими средствами.

Производится от одного до пяти этапов коагуляции носовых раковин, в зависимости от формы и тяжести заболевания, с интервалом от 1 до 5 недель.

При выполнении первого этапа возможны варианты (илл.3, 4а,б) - точечная, штриховая или линейная коагуляция передних концов нижних, а при необходимости и средних носовых раковин. При точечном воздействии используют одиночные импульсы, мощность излучения – от 1,3 до 2,5 Вт, от среднего диаметра сфокусированного пятна света до расфокусированного луча. При штриховой или линейной коагуляции применяется излучение в режиме «Медипульс», позволяющее максимально сохранить окружающие ткани.

Отдельные гиперплазированные участки слизистой оболочки носовых раковин подвергаются вапоризации непрерывным лучом при мощности от 1,5 до 3,5 Вт.

При необходимости повторения следующих этапов производится линейная коагуляция от передних к средним, а затем и от задних к передним отделам нижних носовых раковин (илл.5 а, б). Количество нанесенных коагуляционных линейных борозд индивидуально для каждого пациента – от одной до 5-6. Аналогичным образом подвергается коагуляции и средняя носовая раковина в случае ее гиперплазии. Воздействие производится в режиме «Медипульс», а полипозно измененные и отдельные гиперплазированные участки носовых раковин вапоризируются непрерывным лучом при мощности 1,5-3,5 Вт.

При манипуляции пациенты чувствуют небольшое «покалывание». Крайне редко наблюдается незначительное кровотечение, останавливаемое обработкой кровоточащего участка расфокусированным лазерным лучом или турундой с гемостатическими препаратами. Реактивные явления после вмешательства могут быть в виде легкой заложенности носа и ринореи в течение 1-2 суток. Пациенты, страдающие медикаментозной формой гипертрофического ринита уже после первого этапа постепенно уменьшают количество и частоту использования сосудосуживающих препаратов. Пациентам рекомендуется в течение 1-2 суток воздерживаться от горячей ванны, посещению бани, сауны, а также от алкоголя и по возможности, курения.

После коагуляции на слизистой оболочке образуется нежная коагуляционная пленка, затем фибриновый налет, впоследствии не требующий снятия.

Обязательно рекомендуются препараты для улучшения эпителизации – сложно-составные мази, гель или мазь «Солкосерил», «Актовегин» или метилурациловая мазь, и т. д. Если гипертрофический ринит связан с

заболеваниями придаточных пазух, рекомендуются препараты «Биопарокс», «ИРС-19», «Полидекса», «Изофра», «Циннабсин» или «Синупрет», в зависимости от формы заболевания. Желательно назначение антигомотоксических препаратов «Эуфобиум композитум» или «Люффель»-спрей.

При аллергических формах рекомендуется краткий курс (5-10 дней) десенсибилизирующих препаратов.

В особо трудноизлечимых случаях рекомендуются 10-14 дневные курсы гормоносодержащих спреев или мазей.

В будущем пациентам рекомендовано воздерживаться от сосудосуживающих препаратов во избежание рецидивов.

6.4. ПОЛИПОЗ НОСА

Полипоз носа - проявление одной из форм хронического риносинусита, характеризующееся полипозными изменениями слизистой оболочки придаточных пазух носа, выпадающими через естественные отверстия пазух и образующими полипы.

К полипозным изменениям склонны придаточные пазухи носа, область среднего носового хода, свод носа, верхние отделы носовой перегородки, латеральные отделы верхних и средних носовых раковин. Полипы могут быть воспалительного или аллергического происхождения. Аллергические («эозинофильные») полипы обычно двусторонние, прозрачные, объем их может измениться в зависимости от влажности воздуха, состояние пациента (увеличиваться при обострении), часто встречается при «аспириновой триаде» и сочетается с бронхиальной астмой. В данной ситуации необходимо учитывать аллергоanamnez пациента и очень внимательно относиться к подбору анестетиков при вмешательствах.

Также полипы могут иметь инфекционное происхождение, что характеризуется нейтрофильным воспалением в полипозной ткани.

При длительном течении заболевания полипы постепенно превращаются в фиброзные с высокой васкуляризацией, поэтому при подборе методов лечения возможно применение различных вариантов воздействия.

Применение хирургического лазерного излучения не может радикально решить проблему роста полипов, но, учитывая легкую переносимость вмешательств, бескровность и безболезненность позволяет паллиативно удалять полипы у пациентов, которым противопоказаны традиционные вмешательства. Особенно показана лазерная коагуляция полипов пожилым пациентам или страдающим тяжелыми сопутствующими болезнями.

Может проводиться несколько вариантов коагуляции полипов носа:

1. Вапоризация полипозно измененных участков слизистой оболочки носовых раковин.

2. Вапоризация мелких полипов.
3. Иссечение крупного полипа на тонком основании.

Анестезия местная аппликационная, подбирается индивидуально, учитывая индивидуальные особенности пациента по переносимости (лидокаин, новокаин, маркаин, леокаин). Если пациент не переносит анестетики, возможна аппликация растворов димедрола или супрастина.

Мелкие полипы подвергаются вапоризации сфокусированным лучом в непрерывном режиме, подбирается мощность от 2,5 до 8 Вт. Крупные полипы на широком основании коагулируются непрерывным сфокусированным лучом мощностью 3 - 8 Вт сканирующим воздействием или одиночными импульсами, от тела полипа к основанию. Если доступно пересечение ножки полипа, то производится воздействие в режиме "Медипульс" и полип отсекается (илл. 6 - а, б) с последующей коагуляцией основания расфокусированным лучом и глубоким прогревом ткани остатков полипов и слизистой оболочки.

Манипуляция производится неоднократно, от 2 до 8 этапов, но, учитывая безболезненность и отсутствие реактивных явлений, в амбулаторных условиях это не является недостатком.

Пациентам с большим количеством полипов или пожилым людям целесообразно сочетать лазерную коагуляцию с местными инъекциями гормональных препаратов в основание полипов.

После коагуляции полипов назначается длительный прием препаратов "Циннабсин" или "Синупрет", аэрозоль "Эуфорбиум", закапывание в нос масла туи с целью восстановления носового дыхания и возможного отдаления рецидива. Пожилым пациентам назначается курс аэрозольной терапии местными гормональными спреями "Альдецин", "Фликсоназе", "Назонекс".

Рекомендуются контрольные осмотры каждые полгода, чтобы при появлении первых признаков рецидива провести коагуляцию и тем самым отдалить следующий рост полипов.

6.5. ХРОНИЧЕСКИЙ ГИПЕРТРОФИЧЕСКИЙ ФАРИНГИТ

Гипертрофическая форма хронического фарингита (диффузная или очаговая) характеризуется увеличением рядов эпителия, изменением его морфологического строения. Эпителий образует выросты, кистозные расширения и бухты, напоминающие лакуны миндалин. Подслизистый слой утолщен. Часто встречается смешанная форма хронического фарингита, при которой на фоне атрофии слизистой оболочки отмечается гипертрофия участков лимфоидной ткани.

Развивается хронический фаринит чаще как следствие острого процесса при недостаточном лечении и продолжительном воздействии неблагоприятных факторов (курение, употребление алкоголя, неблагоприятные профессиональные и экологические факторы). Также причиной могут являться хронические очаги

инфекционного воспаления в полости носа и придаточных пазух глотки, полости рта. Больные хроническим фарингитом жалуются на сухость, першение, боли в горле, ощущение «комка» в глотке, навязчивый кашель, выделение слизистого характера.

Традиционное консервативное лечение или прижигание медикаментозными препаратами чаще оказывают временное улучшение, т.е. это малоэффективно.

Хирургическое вмешательство при помощи CO₂ излучения лазера излечивает данное заболевание радикально за 1 иногда 2 этапа.

После анестезии, проводимой аппликационно 10%-ным спреем лидокаина или гелем «Лидоксор» производится коагуляция грануляций и гиперплазированных участков слизистой оболочки задней стенки глотки. Лучом хирургического лазера серии «Ланцет». Крупные фрагменты подвергаются вапоризации непрерывным лучом с максимальным диаметром светового пятна при мощности излучения 3-5 Вт, начиная от периферии сканирующего луча к центру, по необходимости изменяя мощность излучения. Небольшие грануляции испаряются одиночными импульсами, также при максимальном диаметре пятна света. После этого коагулированные поверхности обрабатываются расфокусированным лучом, используя мощность излучения 1,5-3 Вт (илл. 7). Фрагменты слизистой оболочки задней стенки глотки инфильтрированные и гиперемизированные, а также боковые столбы подвергаются обработке лазерным лучом в импульсно-периодическом режиме, также при диаметре пятна 0,5, с мощностью 1,5-3 Вт, до появления белесой коагуляционной пленки, а при особо выраженных участках гиперплазии – до появления карбонизированного струпа.

Контрольный осмотр производят через 4-5 недель, при необходимости оставшиеся патологически измененными участки слизистой оболочки обрабатывают лазерным лучом повторно.

В послеоперационном периоде для лучшей эпителизации и профилактики рецидивов пациенту рекомендуется:

1. Антисептические препараты местного применения: полоскания растворами диоксидина, мирамистина; орошения спреями «Стопангин», «Гексарал-спрей», «Гантум-верде» или местный антибактериальный спрей «Биопарокс».
2. С целью уменьшения реактивных явлений назначаются препараты обладающие антисептическими и анестезирующими свойствами «Стрепсилс-плюс» (спрей или лингвальные таблетки), «Каметон», «Ингалипт» и мятно-эвкалиптовые леденцы.
3. С целью ускорения регенерации слизистой оболочки рекомендуется фито-полоскания: отвар ромашки, шалфея, календулы, «Стоматофит», «Фитолон», «Ромазулан», настойки арники и фитолякки.
4. Назначаются препараты «Траумель С» в каплях или лингвальных таблетках по схеме или леденцы «Фарингомед».

Обязательно строгое соблюдение щадящей диеты: из рациона пациента исключается горячая, острая, соленая, грубая и раздражающая пища в течение 5-7 дней, алкоголь. Желателен отказ от курения.

6.6. ХРОНИЧЕСКИЙ АТРОФИЧЕСКИЙ ФАРИНГИТ

Атрофический фарингит редко существует как отдельный процесс, часто он сопутствует основным заболеваниям пациента, как местного характера (сопровождает такие ЛОР-патологии, как атрофический или медикаментозный гипертрофический ринит, хронические синуситы, хронические инфекции ЛОР органов), так и общим заболеваниям – предрасполагающими моментами являются патологии сердечно-сосудистой системы, печени, ЖКТ, эндокринные нарушения, гипо- и авитаминозы, а также инволюционный атрофический фарингит пожилых людей. Также имеют значение профессиональные факторы.

Атрофическая форма хронического фарингита характеризуется резким истончением слизистой оболочки глотки, изменением строения эпителия, появлением изъязвлений и сухих корок. Пациентов беспокоят ощущения сухости в глотки, першения, болезненность при глотании, чувства «комка» в горле.

Местная консервативная терапия не всегда дает удовлетворительный эффект, и в данном случае применение хирургического лазерного лечения значительно улучшает результаты.

После местной анестезии (10%-ным спреем лидокаина или гелем «Лидоксор») производится обработка атрофированной поверхности слизистой оболочки задней стенки глотки СО₂ лазерным лучом. Применяется сканирующая методика воздействия расфокусированным лучом, в непрерывном режиме с мощностью 1,5-3 Вт до появления белесой коагуляционной пленки. В местах начинающейся субатрофии слизистой оболочки с целью ее стимуляции и регенерации производится штриховая сканирующая обработка лучом в импульсно-периодическом режиме (илл. 8).

В послеоперационном периоде назначаются смягчающие и стимулирующие регенерацию медикаменты: полоскание (отвар ромашки «Ротокан», «Ромазулан»); закапывание в нос масляных препаратов (масляные растворы витаминов «А» и «Е», косточковые масла), деринат.

Через 7-10 дней после коагуляции рекомендуются смазывание винилином или применение аэрозольных препаратов «ЙОКС» или «Пропосол». Назначаются препараты «Траумель С», «Фарингомед», «Фарингосан» для длительного применения с целью стойкой регенерации слизистой оболочки.

Пациент обязан соблюдать щадящую диету в течение нескольких недель – исключается соленая, раздражающая, острая, маринованная пища, крепкие алкогольные напитки.

С поддерживающей целью и профилактики рецидивов пациенту настоятельно рекомендуется отказ от курения и коррекция образа жизни, а также защита от профессиональных факторов вредности.

6.7. ХРОНИЧЕСКИЙ ТОНЗИЛЛИТ

Хронический тонзиллит одно из самых распространенных заболеваний ЛОР органов, встречающихся чаще у детей, подростков и взрослых трудоспособного возраста.

Основным лечением в течение многих лет остается тонзиллотомия и тонзиллэктомия, выполняемые традиционным хирургическим способом. При этом небные миндалины удаляются полностью с капсулой, что является радикальным методом в случаях декомпенсированных форм заболевания или частично (тонзиллотомия) при гипертрофических формах или гипертрофии небных миндалин без признаков хронического тонзиллита. Данные вмешательства достаточно травматичны для пациента, послеоперационный период протекает с выраженными реактивными явлениями, период реабилитации длителен.

После недостаточно обоснованной тонзиллотомии или тонзиллэктомии у пациентов часто развиваются реактивные хронические фарингиты, а также заболевания нижележащих отделов дыхательных путей.

Традиционная консервативная терапия компенсированных и субкомпенсированных форм проводится частыми и длительными курсами, оказывает временный эффект, зачастую вызывает обострения заболевания при промывании лакун миндалин и физиотерапевтических процедурах.

Лазерная коагуляция небных миндалин является малым хирургическим методом лечения данной патологии и может занимать промежуточное место между хирургическими и консервативными способами.

Разработаны и используются четыре варианта лазерных вмешательств при хроническом тонзиллите:

- 1) Лазерная лакунотомия;
- 2) Лазерная деструкция небных миндалин;
- 3) Лазерная тонзиллотомия;
- 4) Лазерная тонзиллэктомия (Солдатов И.Б., 1989).

Метод используется при противопоказаниях к традиционной хирургической тонзиллотомии и тонзиллэктомии, не является радикальным, но имеет свои преимущества:

- 1) Проведение в амбулаторных условиях;
- 2) Безболезненность;
- 3) Бескровность;
- 4) Минимальная травматизация;
- 5) Отсутствие грубого рубцевания;
- 6) Минимальные реактивные процессы;
- 7) Возможность щадящего воздействия, как сохраняющего и восстанавливающего функции небных миндалин, как лимфоидного органа.

Показаниями к применению лазерного хирургического CO₂ излучения является:

- Компенсированный тонзиллит;

- Субкомпенсированный тонзиллит;
- Гипертрофия небных миндалин;
- Остатки небных миндалин после ранее выполненной тонзиллотомии или тонзиллэктомии.

Противопоказаниями к лазерным операциям являются:

- Декомпенсированный тонзиллит;
- Обострение тонзиллита (ангина);
- Любое острое заболевание;
- Инъекция крупных сосудов миндалин;
- Злокачественные новообразования.

Вмешательство производится в несколько этапов (от 1-6, в среднем 2-3), в зависимости от поставленной задачи, размеров и состояния небных миндалин и индивидуальных особенностей пациента. Специальной подготовки к манипуляции не требуется, в день перед ней разрешается легкий завтрак (если у пациента не выражен глоточный рефлекс).

В качестве обезболивания применяется местная аэрозольная (Лидокаин 10%-ный спрей), аппликационная (гель «Лидоксор») или инъекционная (лидокаин, ультракаин и т.д.). При лакунотомии и лазерной деструкции небных миндалин производится обработка поверхности или отдельных измененных фрагментов миндалин сканирующим сфокусированным лазерным лучом на глубину 0,5-3 мм в непрерывном режиме. Диаметр светового пятна 0,2-0,3 мм, мощность 2-6 Вт.

В первую очередь выпаривается патологическое содержимое лакун сканированием по спирали, расширяя и углубляя устье лакуны в форме конуса, используя более высокую мощность в центре и постепенно уменьшая по краям окружности (илл. 9). Рассекаются спайки, иссекаются рубцы. Затем производится сканирующая обработка поверхности небной миндалины и в заключение расфокусированным лучом обрабатывается все операционное поле в целях терапевтической гипертермии и стерилизации (илл. 10).

Для осуществления тонзиллотомии подобная манипуляция производится от 2 до 5 раз (Катами, 1995 г.) с интервалом не менее 10 дней.

При наличии остатков небных миндалин после когда-то произведенной тонзиллотомии или тонзиллэктомии, а также грануляций в тонзиллярных нишах, лимфоидная и грануляционная ткань выпаривается непрерывным лазерным лучом при мощности 2,5 – 5 Вт, с последующим глубоким прогреванием расфокусированным излучением (илл. 11).

В послеоперационном периоде на 3-10 дней назначается реабилитационная терапия:

- 1) Полоскание антисептическими и смягчающими препаратами (мирамистин, отвар ромашки, шалфея, «Ротокан», «Ромазулан» и т.д.);
- 2) Десенсибилизирующие (кларитин, зиртек, диазолин и т.д.);
- 3) Антисептики + анестезирующие («Стрепсилс – плюс», «Стоп – ангин» и т.д.);
- 4) Антигомотоксические по схемам («Траумель С», «Ангин-хель», «Тонзиллотрен» и т.д.) в целях регенерации и репарации тканей.

Рекомендуется на 5-7 дней придерживаться щадящего образа жизни (исключаются использование горячей ванны, бани, сауны, физические нагрузки), и щадящей диеты (из рациона исключается горячая, острая и грубая пища).

Пациенты отмечают боли в горле, не нарушающие привычный образ жизни в течение 1-2 суток, изредко бывает реактивный субфебрилитет также в течение 1-2 суток.

В катамнезе до 8 лет можно отметить, что локальное и общее состояние после курса лечения значительно и стабильно улучшилось.

Особенно выраженными преимуществами метод обладает у тех пациентов, для которых большие хирургические вмешательства рискованны, поэтому все эти лазерные операции, несмотря на их хорошую переносимость и отсутствие грубого рубцевания, следует производить в тех случаях, когда по разным причинам нельзя выполнить тонзиллэктомию.

6.8. ФАРИНГОМИКОЗЫ И ТОНЗИЛЛОМИКОЗ

Среди микозов, поражающих глотку чаще всего (93%) встречаются кандидоз, реже наблюдаются микозы, вызванные *Leptotzyc buccalis* и плесневыми грибами: аспергиллез, пенициллиноз, мукороз и т.д. (Кунельская В.Я., 1989 г.).

Развитию фарингомикозов часто способствуют общие заболевания, такие как сахарный диабет, системные заболевания крови, желудочно-кишечного тракта, дисбактериозы, злокачественные новообразования и прочие состояния, при которых нарушаются обменные процессы и изменяется резистентность и сенсбилизация организма.

Обычно микотические очаги в глотке локализуются на небных миндалинах, дужках, небной занавеске, задней стенке, языке. В тканях слизистой оболочки глотки, языка и строме миндалин определяются грибковые элементы, располагающиеся субэпителиально (Солдатов И.Б., 1997 г.).

Заболевание поддается лечению плохо, медикаментозная терапия должна проводиться длительно, но применение высокоэнергетического лазерного излучения ускоряет процесс выздоровления и улучшает эффект.

Операция производится однократно, анестезия – местная аппликационная (Лидокаин 10%-ный спрей).

Вапоризации подвергаются пробки, грибковые «островки» и грибковые налеты в пределах здоровых тканей сфокусированным лазерным лучом диаметром 0,2-0,3 мм, при мощности 3-5 Вт в непрерывном режиме. Для улучшения качества лечения проводится сканирующая обработка слизистой оболочки расфокусированным лучом мощностью 2-6 Вт до появления белой коагуляционной пленки (илл. 12). Рецидивов не наблюдается, учитывая стерилизующее и антимикотическое действие лазерного излучения.

Обязательно проводится медикаментозная терапия:

- 1) Антимикотические препараты общего действия: нистатин, флуконазол, амфотерицин;

- 2) Местные препараты, обладающие также антисептическим и антимикотическим эффектом: леворин или декамин, канестен, полоскания раствором диоксида или хинозола, растворами анилиновых красителей (1:10000);
- 3) Полоскания растворами гидрокарбоната натрия, отваром ромашки;
- 4) Антимикотические препараты «Энгистол», «Галиум-хель»;
- 5) Лечение основного заболевания.

В послеоперационный период назначается щадящий режим (избегать физических нагрузок и горячей ванны) на 1-2 дня и щадящей диеты на 7-10 дней.

6.9. КИСТЫ ГЛОТКИ, ПАПИЛОМЫ ГЛОТКИ

Из доброкачественных образований в полости глотки наиболее распространены папилломы. Они часто локализуются на небных дужках, миндалинах, слизистой оболочки мягкого неба, реже – на задней стенке глотки. Также новообразования как папилломы, фибромы, кисты, локализующиеся на небных дужках или миндалинах, годами могут не проявляться, лишь при достижении больших размеров (1,5-2 см) возникает ощущение инородного тела в глотке (Погосов В.С., Антонов В.Ф., 1997 г.).

Применение излучения CO₂ лазера при удалении данных образований высокоэффективно и не травмирует окружающие ткани. Широкие возможности CO₂ хирургических аппаратов серии «Ланцет» позволяют использовать комбинации различных способов обработки тканей и добиваться оптимальных результатов (илл. 13).

Кисты глотки располагаются на небных миндалинах, мягком небе, миндалинковых дужках, боковых и средних стенках глотки.

После местной анестезии (Лидокаин 10%-ный спрей) сфокусированным лазерным лучом вскрывается полость кисты (илл. 14-а). Содержимое кисты посылается на гистологическое исследование. Затем производится vaporизация передней стенки кисты сфокусированным лучом с диаметром пятна 0,5 мм, при мощности 3-5 Вт в непрерывном режиме. Также выпаривается содержимое кисты (илл. 14-б), обязательно производится коагуляция капсулы кисты. Затем обрабатывается ложе кисты расфокусированным сканирующим лучом также в непрерывном режиме, диаметром пятна 0,3-0,5 мм, используя мощность 1,5-2,7 Вт (илл. 14-в).

При удалении папиллом в первую очередь необходимо взять на гистологическое исследование хотя бы часть образования. Если папиллома на узкой ножке, предварительно ее захватывают на зажим и отсекают лучом в режиме «Медипульс» (илл. 15-а), затем выпаривают остатки образования сфокусированным лучом, в непрерывном режиме при мощности 3-8 Вт, используя диаметр пятна 0,3-0,5 мм (илл. 15-б). Далее производится обработка ложа папилломы расфокусированным лучом в пределах здоровых тканей на площади дважды перекрывающей основание образования, что служит

профилактикой папилломатоза и предупреждает диссеминацию вирусов папилломатоза по слизистым оболочкам (илл. 15-в) (Гаращенко Т.И., 2001 г.).

Для уменьшения реактивных явлений и профилактики воспалений назначаются антисептические полоскания и аэрозоли («Гекса-спрей», «Стопангин», «Стрепсилс-плюс», смягчающие полоскания (ромашка, «Ротокан», «Стоматофит»), лингвальные таблетки «Граумель С2, «Энгистол». После удаления папиллом обязательно проводится специфическая терапия препаратами интерферона или другими иммуномодуляторами с целью профилактики рецидивов.

6.10. РОНХОПАТИЯ (ЛЕЧЕНИЕ ХРАПА И СИНДРОМА АПНОЭ СНА)

Выраженный храп во сне может являться предвестником и одним из основных проявлений достаточно тяжелой болезни – синдрома обструктивного апноэ сна (болезни остановки дыхания во сне) хотя часто обращения к врачу вызвано не состоянием здоровья, а жалобами членов семьи или соседей. Пациенты жалуются на постоянный, возникающий во время сна, храп с периодической задержкой дыхания, некоторые из них ощущают тревогу перед сном. У них часто отмечается патология и со стороны других органов дыхательных путей: гипертрофия небных миндалин, различные формы хронического ринита, искривление носовой перегородки, новообразования полости носа. Также необходимо учитывать имеющиеся у пациентов избыточный вес, короткую толстую шею, рыхлую гипертрофию мягкотканых анатомических образований неба и глотки. Поэтому зачастую решение проблемы храпа необходимо начинать с коррекции носового дыхания (септопластика, лазерная конхотомия или коагуляция носовых раковин, удаление синехий и новообразований полости носа или носоглотки), а также по показаниям – удаление гипертрофированных небных миндалин (тонзиллотомия или тонзиллэктомия). Для непосредственной коррекции храпа большинство авторов используют увулопалатофарингопластику обычным хирургическим путем, криодеструкцию и различные виды лазерного воздействия (А.М. Гагауз, 1999 г.).

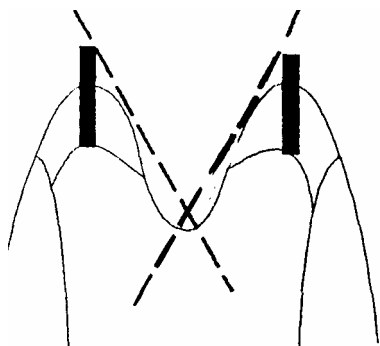
Операция заключается в увеличении переднезаднего и боковых отделов ротовой части глотки и уменьшением амплитуды колебаний небной занавески путем частичной лазерной резекции свободного края слизистой оболочки мягкого неба и язычка.

Возможна палатопластика по Y.V. Kamami (France) при помощи излучения CO₂ лазера: вмешательство выполняют под местной анестезией в амбулаторных условиях в течение нескольких сеансов с перерывами в 3-4 нед. Излучением мощностью 10 Вт в непрерывном режиме производят резекцию мягкого неба по бокам от язычка, при последующих сеансах размеры язычка уменьшают (книга Корепанова В.И. «Применение углекислотного лазера в хирургии» - Москва, 1996 г.).

Как вариант можно использовать метод Jngland (Израиль). Под местной анестезией раствором лидокаина 10% в спрее производится лазерная вапоризация небного язычка на 1/3 -2/3 длины в зависимости от его размеров. Кроме этого наносится лазерная коагуляционная борозда поперечно на мягком небе в суперимпульсном режиме до субмукозного слоя. По необходимости манипуляцию повторяют в II-III этапа с интервалом несколько месяцев. По данным автора, эффективность метода составляет 70%.

Варианты лечения храпа.

I



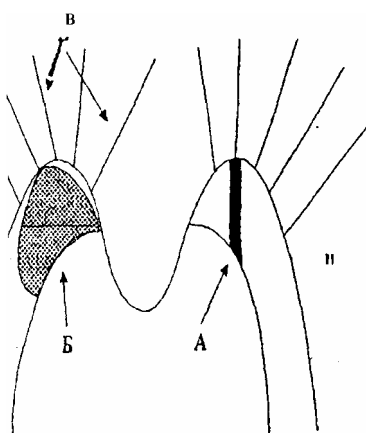
ПАЛАТОПЛАСТИКА ПО Y.V. КАМАМИ (Фр.)

Анестезия: местная

Сеансов: 2 - 5 с перерывами в 3 - 4 недели

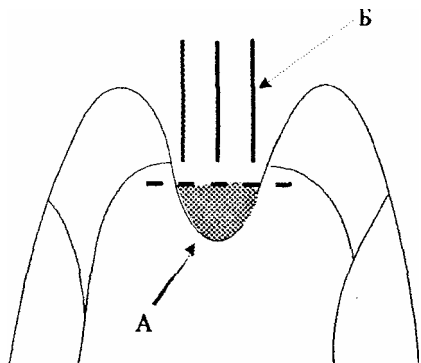
Мощность: до 10 Вт в непрерывном режим

II



Анестезия: местная Сеансов: 1 - 3 с интервалами до 1,5-2 месяцев

I этап: рассечение мягкого нёба (или нависающих дужек) по бокам от язычка (а) или парциальная резекция (вапоризация) нависающих частей задних дужек [режим "Медипульс" или непрерывный, мощность 8-10 Вт]. Кроме того, наносить радиальные коагуляционные борозды (в) с обеих сторон мягкого нёба вокруг язычка [режим непрерывный, мощность 6-8 Вт, диаметр пятна 0,5 мм].



II этап: через 3-5 недель - уволотомия.

Анестезия: местная.

Иссекается или vaporизируется (а) $1/3 - 2/3$ длины язычка, при необходимости уменьшается язычок в ширину (б), нанося продольные борозды на остатки язычка [режим непрерывный, мощность 9-10 Вт]

При помощи лазерных аппаратов серии «Ланцет» операция технически несложна и легко переносима. Подготовки к операции не требуется. Анестезия инфильтрационная (раствор лидокаина или ультракаина) в основание язычка и с обеих его сторон, отступая на 1-2 см. Также можно производить аппликационную анестезию («Лидокаин» – спрей или гель «Лидоксор»).

При первом этапе производится рассечение мягкого неба (или нависающих дужек) около язычка или парциальная резекция увеличенных частей небных дужек (илл. 16).

Используется лазерное излучение в режиме «Медипульс» (при тонком крае нависающей части небной занавески) или в непрерывном режиме мощностью 8-10 Вт. Кроме этого, производят нанесение радиальных коагуляционных борозд при помощи непрерывного излучения 6-8 Вт, с диаметром пятна 0,5 мм с обеих сторон неба вокруг язычка.

После интервала 3-5 недель проводят уволотомию. Также после местной аналогичной анестезии иссекается или vaporизируется $1/3-2/3$ длины язычка и при необходимости уменьшается язычок в ширине (илл. 17).

После манипуляций для уменьшения реактивных явлений и с целью скорейшей эпителизации рекомендуются следующие препараты:

- 16) Антисептические полоскания или спреи (мирамистин, гексорал, «Тантум-верде», «Стоп-ангин» и т.д.);
- 17) Смягчающие полоскания (отвар ромашки, шалфея «Ромазулан» и т.д.);
- 18) Лингвальные препараты («Стрепсилс», «Стрепсилс-плюс», «Фарингосепт», «Фарингомед»);
- 19) Десенсибилизирующие;
- 20) Антигомотоксические препараты («Траумель С», «Мукоза композитум»).

От пациента требуется неукоснительного выполнения строгой диеты на 5-10 дней (исключается горячая, острая, соленая, грубая пища и особенно алкогольные напитки).

Через 3-4 месяца производят контрольный осмотр и при необходимости повторяют вмешательство в нужном объеме.

ЗАКЛЮЧЕНИЕ

Данное пособие подготовлено на основании опыта работы с ЛХА серии «Ланцет» в поликлинике ГНЦ лазерной медицины МЗ РФ с 1994 по 2002 г. За эти годы произведено лечение 2392 пациентов; в том числе со следующими патологиями:

- хронический гипертрофический ринит – 992;
- хронический тонзиллит – 536;
- хронические фарингиты – 464;
- полипозные риносинуситы – 136;
- кисты полости глотки – 120;
- папилломы полости носа и глотки – 144;
- ринхопатия – 153;
- хронические носовые кровотечения – 82;
- синехии полости носа – 21.

Возраст пациентов от 3-х до 78 лет.

Отличалась хорошая переносимость всех манипуляций с применением хирургического CO₂ – лазерного излучения. Самочувствие пациентов остается удовлетворительным, не теряется трудоспособность, что очень важно в условиях поликлиники.

Многолетнее наблюдение за пациентами катамнезе показало хорошие и отличные результаты.

В случаях рецидивов при хронических заболеваниях (гипертрофические риниты, полипы носа, хронические тонзиллиты) возможно повторное проведение 1-2 - кратной лазерной коагуляции. При других патологиях рецидивов не наблюдалось.

Преимуществами использования в амбулаторной оториноларингологии CO₂ – хирургических лазеров нового поколения являются также широкие показания, безболезненность, бескровность, минимальные реактивные проявления, бесконтактность воздействия и многие другие достоинства.

Возможность работать в широком диапазоне мощности, режимов непрерывного импульсного излучения, использование режима «Медипульс» делает хирургические CO₂- лазерные аппараты серии «Ланцет» оптимальными и удобным для выполнения амбулаторных вмешательств при лечении ЛОР - заболеваний.

СПИСОК РЕКОМЕНДУЕМОЙ ЛИТЕРАТУРЫ:

21. А.М. Гагауз – «Nd-YAG-лазерная хирургия храпа и обструкции дыхания во время сна» - межд. конгресс «Лазер и здоровье-99», Москва, 1999 – с. 31.
22. В.И. Корепанов «Применение углекислотного лазера в хирургии» - Москва, РМАПО, 1996 – с. 104.
23. Т.И. Гаращенко, М.Р. Богомильский, В.П. Минаев «Лечение ЛОР-заболеваний с использованием лазерных скальпелей» – РГМУ, Тверь ООО «Губернская медицина», 2001 – с. 4-5.
24. «Руководство по оториноларингологии» под ред. И.Б. Солдатова – Москва, «Медицина», 1997.
25. В.Я. Кунельская «Микозы в оториноларингологии» М., Медицина, 1989 – с. 320.
26. Kamami Yves-Victor (Puris, France) – “Lasers in Surgery and Medicine” Supplement 8, 1996, Abstracts American Society for Laser Medicine and Surgery Sixteenth Annual Meeting Lake Buena Vista, Florida, April 15-17, 1996. P.21. – “Outpatient treatment of chronic tonsillitis using CO₂ laser in 153 patients”.
27. Б.С. Преображенский: «Хронический тонзиллит и его связь с другими заболеваниями» М., Медгиз – 1954.
28. «Атлас анатомии человека» - В.П. Воробьев, Минск, Харвест, 2000.
29. О.К. Скобелкин, В.И. Козлов, А.В. Гейниц, Н.А. Данилин, В.А. Дербенев «Применение лазерных хирургических аппаратов «Ланцет» в медицинской практике», М., 2001.
30. Ю.Б. Исхаки, Л.И. Кальштейн «Детская оториноларингология» – Душанбе, изд. «Маориф», 1984.
31. Б.В. Шеврыгин «Болезни уха, горла, носа у детей», М., «Авиценна», 1996.
32. Р.Д. Синельников «Атлас анатомии человека», II том, М., изд. «Медицина», 1973.
33. О.К. Скобелкин «Лазеры в хирургии», М., Медицина, 1989.
34. Г.Э. Тимен «Экспериментальное обоснование и клиническое использование лазерного излучения в оториноларингологии». Автореф. дисс. д-ра мед. наук – Киев, 1982.
35. Г.Э. Тимен, П.В. Винничук «Лечение больных хроническим ринитом лазерным излучением». Журн. ушн., носовых и горловых болезней, 1987, №4.
36. А.М. Гагауз «НИАГ-лазер в лечении вазомоторного ринита». Автореф. дис. канд. мед. наук – Л., 1988.
37. А.Н. Наседкин «Экспериментально-клиническое обоснование применения различных видов лазерных излучений в оториноларингологии».

ИЛЛЮСТРАЦИИ

(все иллюстрации выполнены Е.В.Лихачевой)